Aus dem Institut für Rechtsmedizin der Universität
Erlangen-Nürnberg
Direktor: Prof. Dr. H.-B. Wuermeling

ZUR PATHOLOGISCHEN ANATOMIE UND HISTOLOGIE SELTENER VERGIFTUNGEN

NACH DER LITERATUR VON 1930 – 1972

Inaugural-Dissertation

zur Erlangung der Doktorwürde
dem Fachbereich Medizin
der Friedrich-Alexander-Universität
Erlangen-Nürnberg

vorgelegt von

Elisabeth Daxelmüller
aus
Bamberg

1976 № 102

Digitized by the Internet Archive
in 2026

https://archive.org/details/IA41546220_0068

Aus dem Institut für Rechtsmedizin der Universität
Erlangen-Nürnberg
Direktor: Prof. Dr. H.-B. Wuermeling

ZUR PATHOLOGISCHEN ANATOMIE UND HISTOLOGIE SELTENER VERGIFTUNGEN

NACH DER LITERATUR VON 1930 – 1972

Inaugural-Dissertation

zur Erlangung der Doktorwürde
dem Fachbereich Medizin
der Friedrich-Alexander-Universität
Erlangen-Nürnberg

vorgelegt von

Elisabeth Daxelmüller
aus
Bamberg

Gedruckt mit Erlaubnis des Fachbereichs Medizin
der Universität Erlangen-Nürnberg

UNIV.
LEIDEN
BIBL.

Dekan: Prof. Dr. E. Rügheimer

Referent: Prof. Dr. Dr. M. Geldmacher-v.Mallinckrodt

Korreferent: Prof. Dr. H.-B. Wuermeling

Tag der mündlichen Prüfung: 05. Februar 1976

Inhaltsverzeichnis

Seite

A) EINLEITUNG 8

Zusammenfassung des von Else Petri veröffentlichten Bandes der pathologisch-anatomischen und pathohistologischen Veränderungen durch Vergiftungen und Aufbau dieser Arbeit nach pharmakologischen Gesichtspunkten

B) SEKTIONSERGEBNISSE DER BEHANDELTEN VERGIFTUNGEN 14

1. KAPITEL: PHARMAKA IN DER MEDIZINISCHEN THERAPIE 14

I. Sensibles System 14

1. Opiate 14

a) Morphin 14

b) Morphinderivate 17

Heroin 17
Codein 20
Lorfan 23
Darvon 26
Cliradon 28

2. Lokalanästhetika 32

a) Cocain 32
b) Novocain 37
c) Pantocain 42
d) Percain 52
e) Mischpräparate 54

Seite

3. Analgetika und Antipyretika 56

a) Atophan 56
b) Rosimon-Neu 58
c) Ditonal 60
d) Anastil 69

II. Vegetatives System 74

1. Sympatikomimetika 74

a) Adrenalin und Noradrenalin 74
b) Corbasil 77

2. Antihistaminika 80

a) Neo-Antergan 80
b) Metapyrilen 93
c) Diphenhydramin 94

III. Zentrales Nervensystem 96

1. Narkotika 96

Fluroxen 96

2. Antiepileptika 98

Primidon 98

3. Psychopharmaka 103

a) Orphenadrin 103
b) Chlorprothixen 105
c) Plimasin 109
d) Celocurin 112

4. Analeptika 115

a) Cardiazol 115
b) Campher-Cardiazol 120

Seite

IV. Endokrine Drüsen 135

1. Antidiabetika 135

Tolbutamid 135

2. Hormone 139

Insulin 139

V. Antinfektiöse Therapie 142

1. Antiseptika 142

a) Trypaflavin 142

b) Mitigal 144

c) Zephirol 147

2. Antibiotika 167

Tetracyclin 167

VI. Ölhaltige Pharmaka 169

1. Paraffinöl und Menthol 169

2. Mistol 171

3. Östron 173

2. KAPITEL: PFLANZENGIFTE 177

Zentrales und vegetatives Nervensystem 177

Oleander 177

Cytisin 179

Spartein 181

Ergotamin 183

Thuja 185

Taxin 187

Circutoxin 193

Seite

Vincristin 196
Arecolin 198
Wurmfarn 201
Chenopodium 203
Podophyllin 211
Chelidonin 214
Rizin 216

3. KAPITEL: PILZVERGIFTUNGEN 219

Kahler Krempling 219
Grünblättriger Schwefelkopf 224
Lorchel 228
Knollenblätterpilz 231

4. KAPITEL: TIERGIFTE 236

Bienen- und Wespengift 236

5. KAPITEL: CHEMIKALIEN 244

1. Herbizide 244

a) Natriumchlorat 244
b) Dichlorphenoxyessigsäure 251
c) Pentachlorphenolnatrium 259

2. Insektizide 262

a) Dinitroorthokresol 262
b) Sevin 264
c) Polychlorpinen 266

3. Natriumazid 268

Seite

C) DISKUSSION UND ZUSAMMENFASSUNG DER PATHOLOGISCH-ANATOMISCHEN BEFUNDE IN FORM DIFFERENZIALDIAGNOSTISCHER TABELLEN 270

D) ALPHABETISCHES VERZEICHNIS DER BEHANDELTEN GIFTE 321a

E) LITERATURVERZEICHNIS 322

EINLEITUNG UND PROBLEMSTELLUNG

Dem plötzlichen Todesfall durch homo- und suicidale Vergiftungen sowohl in akuter als auch chronischer Verlaufsform kommt in straf- und versicherungsrechtlicher und sozialmedizinischer Hinsicht eine große Bedeutung zu. Die vielfältigen Erscheinungsformen zellulärer und organisch-struktureller Veränderungen, die durch exogene Noxen hervorgerufen werden können, und das Zusammenwirken genetischer, dispositioneller, psychosomatischer und sozialpsychologischer Faktoren lassen oft auch heute noch nicht zu - trotz der Fortschritte der modernen Biochemie - einen volläen Einblick in Ursache, Wirkungsweise und Verlauf organischen Geschehens zu erhalten. Wenn auch die mittelbare oder unmittelbare Todesursache bei organspezifischen Gifteinwirkungen oft vom Kliniker diagnostisch und ätiologisch sicher eingestuft werden kann, gibt es doch eine größere Anzahl von Giften mit verschieden ablaufenden pathologischen Destruktionsgeschehen, die nur durch makroskopische und feingewebliche Diagnostik in Verbindung mit chemischer Analyse sicher abzuklären sind.

Else PETRI (1930) hat in unnachahmlicher Weise ein umfassendes Werk über die pathologisch-anatomischen und patho-histologischen Befunde allgemeiner und spezieller

Vergiftungen veröffentlicht, das in ausführlicher, präziser Form einen Einblick in Wirkungsweise und Organveränderungen durch toxische Noxen aus der Sicht des Pathologen gibt. Dabei wird die Arbeit in zwei Hauptteile untergliedert, wobei der eine die einzelnen Gifte in ihren Wirkungen auf die verschiedenen Organe, der andere einen Abschnitt mit übersichtlichen differenzialdiagnostischen Tabellen umfaßt.

Der erste und allgemeine Teil behandelt im besonderen folgende Gruppen von Substanzen, die zu akuten oder chronischen Intoxikationen führen können:

Metalle, Metalloide, Säuren und Alkalien, Nitrokörper, Narkotika der Fettreihe, aromatische Reihe, Glykoside, Alkaloide, tierische und pflanzliche Fette, giftige Pflanzen, giftige Tiere, Nahrungsmittelvergiftungen und Hormone.

Bei der Ausführung dieser Punkte geht sie auf folgende Gesichtspunkte ein, die in ihrer Gesamtheit ein einheitliches Bild ergeben: kurze chemische Beschreibung, Analyse und Vorkommen des betreffenden Giftes, pharmakologische und toxikologische Bedeutung, allgemeine und örtliche Wirkung, histochemischer Nachweis, Vergiftungsfälle in der Humanpathologie mit klinischem Verlauf, und schließlich werden durch eine Reihe von Tierversuchen

die gewonnenen Befunde bestätigt bzw. ergänzt.

Die große Schwierigkeit, Gifte nach bestimmten, schematischen und einheitlichen Gesichtspunkten darzustellen, wurde in der Weise gelöst, daß Substanzen teils nach chemischen, teils nach pharmakologisch-therapeutischen und botanisch-zoologischen Aspekten, teils aber auch nach Zweckmäßigkeitsgründen geordnet wurden.

Der zweite Teil faßt in übersichtlicher Form sämtliche zuvor ausführlich beschriebenen Organbefunde in differenzialdiagnostischen Tabellen zusammen, indem PETRI den verschiedenartigen Organen die spezifisch auf sie wirkenden Gifte zuordnet, so daß durch diese Darstellungsweise eine Diagnosestellung unklarer Vergiftungsfälle oft erleichtert wird.

Man möchte behaupten können, daß seit ELSE PETRI kein ähnliches ausführliches Kompendium über die Möglichkeiten von Vergiftungen und Vergiftungsfolgen in der Literatur bekannt ist. Der Grund hierfür liegt vielleicht in der Schwierigkeit der Diagnosestellung überhaupt, die durch verschiedene äußere, oft unabsehbare Faktoren und fehlendenBelege aus der Weltliteratur sehr erschwert werden kann.

Ungenaue und unvollständige Angaben im Schrifttum können häufig nicht verwertet werden. Die Unbrauchbarkeit der

Organe bei Fäulnisprozessen aufgrund unzulänglicher Konservierung oder späterer Exhumierungen erschweren es zusätzlich, sowohl eindeutige Ergebnisse an den pathologisch veränderten Organen zu erkennen, als auch sichere chemische Nachweise zu führen; letztere werden oft noch durch die Flüchtigkeit mancher organischer und anorganischer Gifte unmöglich gemacht. Ebenso führen langjährige chronische Organleiden oder schwere Alterserscheinungen zu einer Vorschädigung des gesamten Organismus, so daß eine exogene Giftzufuhr nicht immer als letzte und eigentliche Todesursache anerkannt werden darf. Eine große Rolle kommt weiterhin dem anaphylaktischen Geschehen zu, das auf dem Boden von Sensibilisierungsvorgängen den letalen Ausgang mitbedingen kann oder auch als Todesursache selbst angesehen werden muß.

Die folgende Arbeit stellt nun eine Auswahl an Vergiftungsmöglichkeiten dar, die sich auf seltene, in der Literatur nur wenig bekannte Gifte beschränkt, da eine ausführlichere Aufstellung den Rahmen dieser Arbeit sprengen würde. In Anlehnung an die Darstellungsweise nach Else PETRI werden aus der Literatur von 1930 bis 1972 Vergiftungsfälle mit Sektionsergebnissen, feingeweblichen Befunden, wenn möglich chemisch-toxikologischen Untersuchungen und kurzen allgemeinen Erläuterungen über Giftigkeit, Verwendungszweck und therapeutischen

Dosen erläutert. Die einzelnen Vergiftungen sind dabei auf unterschiedlichste Art und Weise entstanden, die folgendermaßen kurz zusammengefaßt werden können:

Selbstmord durch Überdosierung nach oraler oder parenteraler Applikation, Aborte mit Spülflüssigkeiten, vorsätzlicher Mord, medikamentöse Überdosierung oder Arzneiverwechslung bei stationären Aufenthalten, teilweise mit zusätzlicher Potenzierung durch Alkohol, versehentliche Giftaufnahme unbeaufsichtigter Kinder, Vergiftungen durch Mahlzeiten und Tierbisse und schließlich auf die bereits schon hingewiesenen anaphylaktischen Reaktionen, bei denen eine eigentliche tödliche Giftwirkung in Frage gestellt werden muß.

Da durch die modernen, expansiv wachsenden und in ständigem Wandel begriffenen Therapieformen auch die Vergiftungsmöglichkeiten proportional zur Entwicklung ansteigen, schien mir die Behandlung einzelner Pharmaka besonders wichtig und erwähnenswert. Neben seltenen Arzneimitteln wurden Intoxikationen durch Pflanzen- und Tiergifte und chemikalische Erzeugnisse beschrieben und abgehandelt und sollen die wesentlichsten kausalen Zusammenhänge aus der Sicht des Pathologen und Gerichtsmediziners herausstellen.

Dem Aufbau der Arbeit liegt vorwiegend eine Gliederung nach organspezifischen Veränderungen aufgrund der Wirkungsweise des Toxins zugrunde. Die Einteilung der Gifte wird also durch den Angriffspunkt des betreffenden Pharmakons bestimmt. Eine Übersicht über die gefundenen Organbefunde und die Art der Giftschädigung in Form einer tabellarischen Zusammenstellung im Anschluß an die gesammelten Fälle aus der Literatur möge spezifische Gewebeveränderungen klar herausstellen und die Zuordnung der einzelnen Gifte erleichtern.

O P I A T E

Morphin

Morphinderivate

Heroin

Codein

Lorfan

Darvon

Cliradon

MORPHIN

Das Opiumalkaloid Morphin ist ein Phenanthrenderivat, dessen Molekül eine alkoholische, eine phenolische Hydroxylgruppe und ein Sauerstoffmolekül in brückenartiger Bindung enthält.

Durch kleine Morphindosen wird zunächst elektiv die Schmerzempfindung herabgesetzt. Bei Erhöhung der Dosis kommt es zur Euphorie.

Chemische Formel:

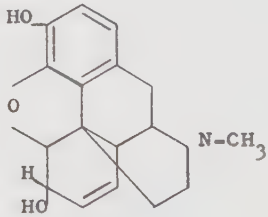

Morphin

Therapeutische Dosis:

Morphinum hydrochloricum, ED: 0,01 g

Vergiftungen:

STARKENSTEIN (193o): Der Verfasser berichtet über die Selbstvergiftung eines Arztes, der schon längere Zeit über Herzbeschwerden geklagt hatte und nach einem Tag des Unwohlseins am nächsten Morgen plötzlich verschied. Es wird nichts darüber mitgeteilt, wie lange der Arzt

schon als morphinsüchtig bekannt war. Aufgrund der Schmerzen in der Zeit vor dem Tod schloß man auf häufigere Morphininjektionen, wobei aber die Grenze therapeutischer Dosen nicht überschritten worden sein sollte.

Äußere Besichtigung: Blässe der Wangen, teilweise leicht zyanotisch, Bindehäute blaß, Pupillen weit, auf der rechten Brustseite einige rote Punkte von der Größe eines Mohnkorns, die von ärztlichen Injektionen herrührten, ansonsten keine Besonderheiten.

Sektionsbefund:

Lungen: In der Pleurahöhle blaßrote Flüssigkeit, rechts ca 300 g, links ca 10 g, letztere weniger blutreich als rechts. Rechte Lunge normal groß, in der ganzen Ausdehnung angewachsen, Lungenoberfläche höckerig, von grauroter Farbe; in den Bronchien viel schaumige, schleimige Flüssigkeit.

Herz: Im Herzen etwa 1 Löffel rosafarbene Flüssigkeit.

Magen: Im Magen ungefähr 300 g einer halbverdauten grünlichen Flüssigkeit, Adhäsionen zwischen Magen und Leber.

Chemische Untersuchung:

Da man begründeten Verdacht auf eine Morphinvergiftung hatte, wurde eine chemische Untersuchung angeordnet, bei der in Leber, Nieren, Milz und Harn Morphin nachgewiesen werden konnte:

in 320 g der erwähnten Organe fanden sich 0,0145 g Morphin, das entspräche 3,1 g Morphin auf 7o kg Körpergewicht.

in 40 ml Harn: 0,0148 g Morphin

Da sich nur in diesen Organen Morphin nachweisen ließ, schloß man, daß dieses durch Injektion in den Organismus gebracht worden sein mußte.

HAUSEN (1931): Ein 36-jähriger Mann mit akuter Angina erhielt vom Arzt Morphin gegen Schmerzen verordnet. Er trank 0,5 g Morphinhydrochlorid in 25 g Wasser aufgelöst versehentlich auf einmal. Exitus nach 5 Stunden.

Sektionsbefund:

Lungen: Blutüberfüllung der Lunge und sämtlicher Organe. Spärliche Mengen Mageninhalt in Luftröhre und Bronchien.

Herz und Gefäße: Einzelne kleine subperikardiale Blutaustritte, hauptsächlich flüssiges Blut in den Gefäßen.

Magen: Der Magen enthielt 300 - 500 ml schwarzen, kohlenvermischten dünnflüssigen Inhalt, die Reaktion auf Morphin war positiv.

HEROIN

Heroin, das Diacetylmorphin, wirkt am stärksten suchtauslösend und hat ungefähr eine sechslmal stärkere Wirkung als Morphin. Es ist ein Abkömmling des Phenanthrens.

Chemische Formel:

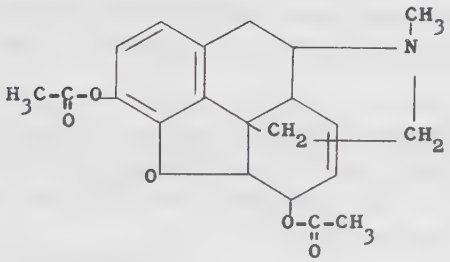

Heroin

Vergiftungen:

KOHBERG, BECK (1935): Ein 31-jähriger schnupfte seit 5 Jahren regelmäßig Schnupfpulver folgender Zusammensetzung:

2,15 %	Cocain	
21,15 %	Heroin = 0,1-0,2 g in ca 0,5-1 g des Pulvers	
76,10 %	Zucker	

Er starb, nachdem er eine größere Menge zu sich genommen hatte, innerhalb weniger Stunden.

Äußere Besichtigung: Der Körper war auffallend fahlgelb verfärbt, über der Brust und an den Oberarmen Gänsehaut.

In der Rückenhaut zahlreiche kleine Blutungen. Pupillen mittelweit, auf beiden Seiten gleich.

Sektionsbefund:

Gehirn: Die weichen Hirnhäute waren stark injiziert. Das Blut im Körper war meist flüssig und dunkelrot.

Lungen: In den unteren 2/3 der Luftröhre wie in den großen Bronchien der Lunge feinblasiger Schaum. An Oberfläche und Basis einzelne punktförmige Blutungen. Von der Schnittfläche war reichlich schaumiger Saft abzustreifen.

Herz: An der Hinterfläche des Herzens fanden sich einige oberflächliche punktförmige Blutungen. Die Herzhöhlen waren dilatiert, der Herzmuskel verdickt, auf der Schnittfläche getigert.

Mikroskopische Untersuhhung

Lungen: Alveolen weit, in den Alveolarlumina reichlich rote Blutkörperchen und geronnenes Eiweiß; Gefäße und Kapillaren enorm stark gefüllt.

Herz: Ausgedehnte feintropfige Verfettung der Herzmuskelfasern.

Leber: Feintropfige diffuse Verfettung; Zentralvenen weit, stark gefüllt.

Nieren: Ausgedehnte feintropfige Verfettung der Harnkanälchen, stark injizierte Kapillarschlingen der Glomeruli; intertubuläre Kapillaren sehr stark injiziert.

Gehirn: Im Hirnstamm starke Injektion der Gefäße und Kapillaren.

Chemische Untersuchung:

Die Reaktion auf Heroin war stark positiv, über die quantitative Untersuchung wurde nur soviel ausgesagt, daß es sich um reines bzw. nur wenig verunreinigtes Heroin gehandelt haben müsse.

DWIGHT REED (1971): Ein 2o-jähriger Mann wurde tot in seinem Badezimmer aufgefunden. Neben ihm lagen eine Spritze, ein Löffel, Verpackungen mit puderähnlichen Resten und verbrannte Streichhölzer. An beiden Armen fanden sich alte und neue Einstichstellen. Er starb ca eine Stunde bevor man ihn gefunden hatte.

Sektionsbefund:

Große Blutfülle und Ödeme von Gehirn, Leber, Lungen, Milz und Pankreas.

Chemische Untersuchung:

	Morphin	Chinin
Blut	Spuren	0,01 mg%
Urin	Spuren	0,06 mg%
Galle	Spuren	0,06 mg%
Injektionsstelle	vorhanden	vorhanden
Milz	0,05 mg%	vorhanden
Lunge	0,04 mg%	0,02 mg%

Der Verfasser weist eigens auf den seltenen Nachweis von Morphin und Chinin im Blut und in den Injektionsstellen hin. Dies sei das erste Mal, daß Chinin in einem Heroin-Fall gefunden wurde.

CODEIN

Bekanntlich wird das Codein - der Monomethyläther des Morphins - als mildes Narkotikum verwendet. Die hemmende Wirkung auf das Hustenzentrum steht stark im Vordergrund, der analgetische Effekt ist aber nur schwach ausgeprägt. Es erzeugt in der Regel keine unangenehmen Neben- und Nachwirkungen.

Chemische Formel:

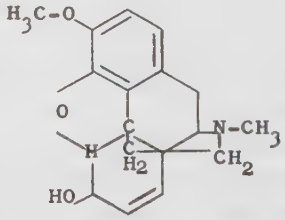

Codein

Therapeutische Dosis:

ED: 0,03 - 0,05 g für den Erwachsenen
0,003 - 0,01 g 2 mal tägl. in Lösung für Kleinkinder

Vergiftungen:

GERCHOW, PRIBILLA (1953): Einem 2-jährigen Kind wurden in einmaliger Gabe 66 - 197 mg Codein in Hustensaftform zugeführt. Die erlaubte Einzeldosis (berechnet für ein 2-jähriges Kind) wurde damit um etwa das 4,5-fache bis 14-fache überschritten. Der Tod trat nach 18 Stunden ein. Die Untersuchung erfolgte erst 4 Wochen nach der Bestattung.

Sektionsbefund:

Trotz der langen Erdbestattung war der Erhaltungszustand der Organe noch recht gut.

Lungen: Stärkere Blutfüllung und Blähung der Lungen, akuter schleimiger Katarrh der Luftwege.

Herz: Dilatation.

Mikroskopische Untersuchung:

Lungen: Im Übersichtsbild konnte eine fast gleichmäßige Blähung der Alveolen festgestellt werden. Die Kapillaren waren durchwegs strotzend gefüllt. Einzelne Alveolenbezirke enthielten eine homogene Flüssigkeit. Über alle Schnitte verteilt fanden sich in unregelmäßigen Abständen ausgedehnte Zellansammlungen, die sich als lymphocytäre und leukocytäre Zellelemente erwiesen und sich vorwiegend in der Umgebung der mittleren Bronchien befanden. Die Bronchien und Bronchiolen enthielten desquamierte Zellverbände, rote und weiße Blutkörperchen; die Wan-

dungen waren teilweise von Entzündungszellen durchsetzt, die dem Anschein nach von hier aus in die weitere Umgebung eingeströmt waren und teilweise schon eine reguläre Einschmelzung des Gewebes herbeigeführt hatten. Auch außerhalb der herdförmigen Veränderungen fanden sich überall einzelne weiße Zellelemente. - Fetthaltige Zellen oder andere Fettbestandteile waren nirgends festzustellen.

Diagnose: Bronchitis, Bronchopneumonie, Stauung, Ödem.

Leber: Die Leberzellbälkchen zeigten eine ungleichmässige Anfärbung. Teilweise waren sie stärker dissoziiert und in der Auflösung begriffen, aber reaktionslos. Lediglich im periportalen Gewebe fanden sich einzelne Lymphocyten. Besonders in den zentralen Abschnitten wurden unterschiedlich grobblasige Vakuolisierungen gefunden; Die Kupffer-Zellen fanden sich teilweise losgelöst. Besonders zentral wurde in strichförmiger Anordnung eine vorwiegend staubförmige Fettanfärbung gefunden.

Diagnose: Vorwiegend zentrale Verfettung, Autolyse.

Nieren: Die Gefäße zeigten eine maximale Blutfülle. Besonders im Bereich der Hauptstücke waren die Zellgrenzen verwaschen. Die Zellen befanden sich in Auflösung, in den Kanälchen wurden Zelltrümmer festgestellt. Die Glomeruli waren intakt. Keine Fettanfärbung.

Diagnose: Stauung, Autolyse.

Die übrigen Organbefunde boten unter Berücksichtigung der feststellbaren Autolyse keine verwertbaren Besonderheiten.

Chemische Untersuchung:

Die chemische Untersuchung erbrachte keinen eindeutigen Giftnachweis. Im Magen und inder Leber wurde die Anwesenheit von Opiaten als wahrscheinlich angesehen, da die entsprechenden Reaktionen sehr schwach positiv ausfielen.

LORFAN

Levallorphan, unter dem Spezialitätennamen Lorfan[R] bekannt, ist das Allylderivat des Levorphanol: N-Allyl-3-Hydroxy-morphinan.

Dieser spezifische Morphinantagonist vermag nicht nur die Wirkung aller Morphinderivate, sondern auch der synthetischen Ersatzpräparate wie Polamidon, Dolantin, etc., aufzuheben.

Chemische Formel:

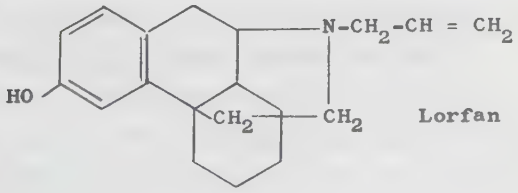

Lorfan

Therapeutische Dosis:

ED: 0,5 - 2 mg langsam i.v.
bei schweren Vergiftungen muß die Injektion wiederholt werden.

Vergiftungen:

HOLWEG (1961): Bericht über die prompte Aufhebung einer bereits 4 Stunden andauernden morphinbedingten Atemlähmung eines solange künstlich beatmeten, trotzdem stark hypoxämischen Neugeborenen durch den spezifischen Morphinantagonisten Lorfan. Ursache der Atemlähmung war eine einmalige Gabe von 0,01 g Morphin an die Kreißende 3 Stunden vor Abnabelung des Kindes. Dieses wurde mit einem Gewicht von 3050 g im blassen Scheintod geboren, jedoch waren kräftige Herzschläge palpabel. Es erfolgte künstliche Beatmung, zusätzlich erhielt das Kind hochdosierte Gaben von Cardiazol und Coramin (2 mal 0,4 ml Lobesym, 2 mal 0,3 ml Coramin, 1 mal 0,3 ml Cardiazol, später noch einmal 2 mal 0,2 ml Lobelin, 1 mal 0,2 ml Coramin, 1 mal 0,3 ml Cardiazol). Wegen des Verdachtes auf morphinbedingte Atemlähmung wurden 0,5 mg Lorfan intratibial injiziert. Daraufhin besserte sich der Zustand des Neugeborenen. Nach 9 Stunden wurde die Atmung jedoch wieder unregelmäßig, so daß erneut 0,1 mg Lorfan i.m. gegeben wurde. Trotz der nun folgenden Erho-

lungsphase trat 36 Stunden nach der Geburt eine Makrohämaturie (Nierenvenenthrombose ?) ein, vom 15. Lebenstag an deutliche Zeichen einer Urämie, am 18. Tag Tod in Anurie.

Sektionsbefund:

Gehirn: Starke Schwellung.

Lungen, Milz, Leber: Sie zeigten vermehrten Blutgehalt.

Nieren: Isolierte hämorrhagische Nekrosen der Nierenpapillen beiderseits.

Mikroskopische Untersuchung:

Nieren: Beide Nieren zeigten im Bereich der meisten Papillen ausgedehnte Nekrosen mit frischeren diffusen Blutungen. Die Struktur der Epithelien war nicht mehr erkennbar. Die Erythrozyten waren größtenteils erhalten. In den restlichen Papillen fanden sich frische Blutungen. Die Parenchymstruktur war noch erhalten. Im Grenzgebiet zwischen Mark und Rinde sah man massenhaft Ablagerungen von freiem und von teils phagozytiertem Blutabbaupigment. Glomerula ohne entzündliche Prozesse. Spuren von geronnenem Eiweiß in den Harnkanälchen der Rindenzone.

An den übrigen Organen fanden sich keine Besonderheiten.

Diagnose: Ausgedehnte Nierenpapillennekrosen.

Todesursache: Urämie und Anurie nach Lorfan.

Nach Meinung des Verfassers habe das Kind unter einer verstärkten Morphinwirkung gestanden, die durch einen

intrauterinem Sauerstoffmangel des Kindes zur Zeit der Morphingabe erklärt wird. Zusätzlich seien die Nieren geschädigt worden aufgrund eines allgemeinen Sauerstoffmangels nach der Geburt, Adrenalinausschüttungen durch intensive Wiederbelebungsmaßnahmen und hochdosierte Gaben von Cardiazol und Coramin, die durch eine Vasokonstriktion die Nierendurchblutung beeinflussen.

Über eine chemische Untersuchung wurde nichts mitgeteilt.

DARVON

Darvon^{R} - Propoxyphen-Hydrochlorid - ist ein synthetisches Hustensedativum mit codeinähnlicher Wirkung. Es ist chemisch nahe verwandt mit Methadon, seine analgetische Wirkung ist schwach. Chemisch stellt es das 4-Dimethylamino-3-methyl-2-propionyl-oxy-1,2-diphenylbutan dar.

Chemische Formel:

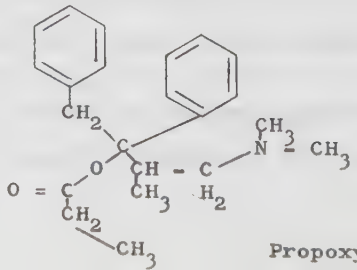

Propoxyphen

Therapeutische Dosis:

ED: 0,06 g

Vergiftungen:

BUTZ (1969): Ein 29-jähriger Süchtiger injizierte sich Propoxyphen-Hydrochlorid (Darvon^{R}) und verstarb an plötzlichem Herzversagen mit Lungenödem.

Äußere Besichtigung:

Zahlreiche Injektionsstellen in den Cubitalregionen wiesen auf einen längeren Medikamentenmißbrauch hin.

Sektionsbefund:

Lungen: In der Lunge fanden sich Granulome an den Lungenarteriolen und in deren Umgebung angiomartige Wucherungen.

Histologisch und mittels Röntgenspektrographie wurden in den Gefäßwänden Talkkristalle (Magnesiumtrisilikat) und Stärkekörner nachgewiesen, die sich auch in den Resten der gefundenen Injektionslösungen fanden.

Keine chemische Untersuchung !

CLIRADON

Cliradon, ein Phenylpiperidinderivat (4(m-Hydroxyphenyl)-1-methyl-4-piperidyläthylketon), kann chemisch strukturmäßig als Bestandteil des Morphinmoleküls angesehen werden, dem es in allen pharmakologischen Eigenschaften ähnlich ist. Es weist, verglichen mit dem Morphin, eine wesentlich stärkere Toxizität auf und übertrifft das Morphin hinsichtlich der analgetischen Wirksamkeit um etwa das Doppelte.

Chemische Formel:

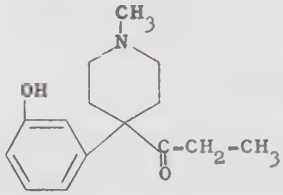

Cliradon

Therapeutische Dosis:

Rektale oder orale Applikation in Dosen von 0,005 - 0,01 g;

parenteral 1 ml = 0,0075 g.

Vergiftungen:

SCHMIDLIN-MÉSZÁROS, HARTMANN (196o): Ein 16-jähriger Lehrling nahm 20 - 3o Tabletten Cliradon à 5 mg in suisidaler Absicht zu sich. Er wurde etwa 7 Stunden nach

Einnahme der Tabletten tot aufgefunden. Die Rektaltemperatur des kurz vorher Verstorbenen betrug auffallenderweise 39,2° C.

Sektionsbefund:

Gehirn: Stark blutgefüllte Hirnhäute, Blutleiter mit durchwegs flüssigem Blut. Gehirnwindungen abgeplattet, Furchen verstrichen. Schnittflächen ziemlich stark flüssigkeitsreich. Hirnstruktur unverändert.

Halsorgane: Ohne pathologischen Befunde.

Lungen: Groß und schwer, Pleura glatt, ohne Blutpunkte. Konsistenz der Lungen prall, Brüchigkeit nirgends erhöht. Schnittflächen glatt mit reichlich wässrig-schaumigem, zum Teil blutigem, aber nicht trübem Abstrichsaft. Bronchien mit schaumig-wässrigem Inhalt gefüllt.

Herz: Außer einer ziemlich deutlichen Erweiterung der rechten Herzkammer wies das Herz keine Veränderungen auf und enthielt durchwegs flüssiges, dunkelrotes Blut.

Milz: Gewicht 42o g, Konsistenz prall, Schnittfläche mit großen Follikeln und prall mit Blut gefüllter roter Pulpa.

Leber: Gewicht 1420 g, Schnittfläche mit klaffenden, prall mit Blut gefüllten Gefäßen. Parenchym mit gelblich gefleckten und etwas trüben Bezirken mit erhöhter Brüchigkeit, sonst unverändert.

Magen-Darmtrakt: Der Magen enthielt etwa 7o ml grauweißlichen Brei ohne erkennbare Tablettenreste. Magenschleimhaut plumpfaltig und vor allem im Fundusbereich diffus gerötet. Zum Teil fehlte hier der Glanz des

Oberflächenüberzuges. Auch das Antrum und der Zwölffingerdarm wiesen analoge Schleimhautveränderungen auf.

Übrige Befunde im Bauchbereich ohne Besonderheiten.

Mikroskopische Untersuchung:

Gehirn: Im Gebiet der Hirnrinde und der Stammkerne waren die Ganglienzellen ganz diskret feintropfig verfettet. Übrige Hirnabschnitte ohne Besonderheiten, keine Ringblutungen.

Lungen: Sie zeigten mehrheitlich mit Ödemflüssigkeit und teilweise mit reinem Blut gefüllte Alveolen sowie vereinzelte kleine peribronchiale leukocytäre Infiltrate.

Herz: Keine abnormen Gewebsveränderungen, insbesondere keine Faserverfettungen. Gefäße weit und prall mit Blut gefüllt.

Milz: Mit zahlreichen großen Follikeln und starker Blutfüllung der Sinus und der roten Pulpa, welche keine entzündlichen Infiltrate enthielt.

Leber: In den gelblich gefärbten Bezirken deutliche, in den übrigen Abschnitten diskrete, feintropfige Verfettung der Parenchymzellen. Kapillaren strotzend voll Blut. Disse'sche Räume weit abgehoben.

Magen-Darmtrakt: In der aufgelockerten Magenschleimhaut fanden sich vorwiegend herdförmige entzündliche Infiltrate und stark blutgefüllte Gefäße, wobei das Blut an mehreren Stellen ins Gewebe übergetreten war.

Nieren: Ohne Besonderheiten, insbesondere ohne Verfettung oder trübe Schwellung des Epithels.

Chemische Untersuchung:

Organ	Cliradonmenge in mg pro Untersuchungs-material in g	bezogen auf 100 g
Mageninhalt	ca 8,0 mg/ 50 g	ca 16,0 mg/100 g
Urin	ca 4,0 mg/ 200 g	ca 2,0 mg/100 g
Nieren (beide)	ca 4,0 mg/ 245 g	ca 1,6 mg/100 g
Leber	ca 5,0 mg/1000 g	ca 0,5 mg/100 g
Gehirn	ca 1,2 mg/ 300 g	ca 0,4 mg/100 g
Milz	0,2 mg/ 150 g	ca 0,1 mg/100 g
Blut	ca 0,2 mg/ 350 g	ca 0,05 mg/100 g

L O K A L A N Ä S T H E T I K A

Cocain

Novocain

Pantocain

Percain

Mischpräparate

COCAIN

Cocain ist das Hauptalkaloid der Blätter des Strauches Erythroxylon coca und steht chemisch dem Atropin sehr nahe. Es ist der Methyl-Benzoylester des Ekgonins, der Tropinkarbonsäure und wird in der Medizin aufgrund seiner Wirkungen als Lokalanästheticum verwendet. Als allgemeines Nervengift wirkt Cocain lähmend auf die Erregbarkeit sensibler Nervenendigungen und auf die Leitfähigkeit sensibler Nervenstämme. Es erregt aber auch gleichzeitig die sympathischen Nervenendigungen, die im Gewebe durch eine Kontraktion der Gefäße in Erscheinung tritt.

Chemische Formel:

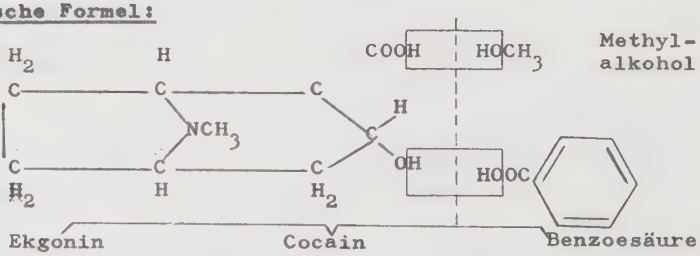

Therapeutische Dosis:

Augensalbe 2 %, Augentropfen 2 %
Inhalationen 1 %
Oberflächenanästheticum 20 %
mittlere Einnahme: 0,01 g / 0,02 g
maximale Einnahme: 0,03 g / 0,06 g

Vergiftungen:

BOLDRINI (1932): Ein 28-jähriger Cocainsüchtiger befand sich eines Abends im Zustand eines akuten Deliriums und wurde am nächsten Morgen in seinem Zimmer tot aufgefunden. Die Applikationsart des Giftes war nicht genau bekannt, wahrscheinlich hatte der Süchtige das Cocain geschnupft.

Die Sektion wurde erst nach einer Woche durchgeführt.

Sektionsbefund:

Gehirn: Sehr ausgesprochene Blutfülle des Gehirns.

Pankreas: Zahlreiche punktförmige Blutungen im Kopf des Pankreas.

Magen: Stark ausgefüllt mit Speiseresten, welche vollkommen unverdaut waren, derart, daß man sie leicht wiedererkennen konnte.

Nieren: Stark blutgefüllt.

Chemische Untersuchung:

Es ergab sich eine positive Reaktion der mit Äther extrahierten und alkalisierten Spülungsflüssigkeit der Nasengruben auf Cocain.

Nach Meinung des Auters gelangte das geschnupfte Cocain zum Teil in den Magen und übt dort seine lokalanästhetische Wirkung auf die Magenschleimhaut durch Hemmung der Magensaftsekretion aus.

GRONOVER (1932): Ein 4-jähriger Junge erhielt zur Operation einer Geschwulst in der Leistenbeuge als Lokalanästheticum 3 ml 1-%ige Cocainlösung. Exitus 5 Stunden später.

Wie sich nicht sicher beweisen ließ, ist evtl. eine 2-%ige Lösung angewendet worden.

Sektionsbefund:

Gehirn: Die Hirnoberfläche zeigte sehr bluthaltige Gefäße, im rechten Seitenventrikel war die Gefäßbahn stark blutüberfüllt und ließ an einer Stelle Blutgerinnsel erkennen. Der linke Seitenventrikel zeigte, mit Ausnahme des Blutgerinnsels, die gleiche Erscheinung.

Halsorgane: Die Thymusdrüse schloß sich unmittelbar an den Kehlkopf nach unten an, sie maß 9 1/2 cm in der Länge, 1,5 cm in der Breite, fühlte sich weich an und zeigte auf der Vorderfläche, besonders auf der rechten Seite, beinahe erbsengroße Blutpunkte.

Lungen: Die linke Lunge zeigte auf dem Unterlappen zahlreiche Blutpunkte, ansonsten blaurote Färbung.

Herz: Auf dem Überzug des Herzbeutels befanden sich fünf stecknadelkopfgroße Blutpunkte, Ekchymosen.

Nieren: Die linke Niere hatte eine geringe Fettkapsel und zeigte noch fötale Lappung, die Farbe war braunrot. Die Pyramidenzeichnung war auf dem Schnitt stark vermehrt, Farbe braunrot.

Leber: Braunrote Verfärbung.

Die chemische Untersuchung ergab keinen positiven Befund.

FREY (1932): Ein 22-jähriges Mädchen erhielt zur Ausschälung der Mandeln eine Einspritzung von 10 ml 1/2-%iger Novocainlösung in die Tonsillargegend. Anschließend Pinselung der Rachengegend mi 10-%iger Cocainlösung. Exitus nach 1 Stunde.

Möglicherweise war nicht die reine 10-%ige Cocainlösung verwendet worden, sondern ein Gemisch aus Cocain- und Novocainlösung, wobei die genaue Zusammensetzung nicht ermittelt werden konnte.

Sektionsbefund:

Halsorgane: Persistierende Thymusdrüse, Gewicht 41,5 g, lymphatisches Gewebe am Zungengrund.

Abdomen: Blutüberfüllung des Unterleibes, Blähung der Darmschlingen.

Nebenniere: Verschmälert.

Blut entleerte sich ungeronnen reichlich aus den Venen.

Chemische Untersuchung:

Aus 200 g Blut konnten 4 mg, aus 67 g Rachenorganen 25 mg und aus 200 g Groß- und Kleinhirn 4 mg Cocain gefunden werden. Novocain war weder im Blut noch in den Rachenorganen noch im Gehirn nachweisbar.

BRÜNING (1938): Ein Kraftwagenführer hatte eine größere Menge Cocain geschnupft und sank kurze Zeit später bewußtlos am Steuer zusammen. Er starb kurz darauf auf dem Weg ins Krankenhaus. An dem Toten waren keine äußeren Verletzungen erkennbar.

Sektionsbefund:

Schädel- und Nebenhöhlen: Die Nasenöffnungen waren sauber. Die weiche Hirnhaut war innen blaßrot mit einzelnen linsengroßen Flecken der tiefen Schichten über der Scheitelhöhe, die sich nicht wegstreichen ließen, also Blutungen waren. Ein auffälliger Geruch machte sich beim Öffnen der Schädelhöhle nicht bemerkbar. Die Schleimhaut der Keilbeinhöhle und die der ganzen Nasenhöhle waren gleichmäßig gerötet, mitteldick, aber ohne besonderen Belag.

Chemische Untersuchung:

Es wurde eine kleine Schachtel mit weißem Pulver in der Nähe des Fahrers gefunden, die noch den Rest von 0,3 g reinem Cocainhydrochlorid enthielt, insgesamt aber ein Fassungsvermögen von ungefähr 5 g hatte.

In 200 g Magen fanden sich 0,0222 g Cocain, in allen anderen Organen fiel der Nachweis negativ aus.

NOVOCAIN

Procain, das im Handel unter dem Namen Novocain bekannt ist, ist das älteste und am häufigsten verwendete, injizierbare Lokalanästheticum. Auf die sensiblen Nervenendigungen wirkt Novocain weit schwächer als Cocain, da ihm das rasche Durchdringungsvermögen des Cocains durch die Schleimhaut fehlt.

Chemisch gesehen stellt Novocain den p-Aminobenzoesäure-ß-diäthylamino-äthylester dar.

Chemische Formel:

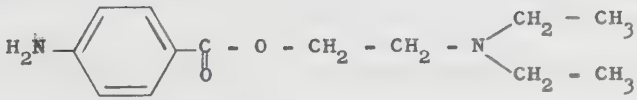

Novocain

Therapeutische Dosis:

Dosis tolerata s.c.:	3,5 g (0,5 %)	= 0,05	g/kg
	1,0 g (2 %)	= 0,014	g/kg
i.v.:	0,1 g (1-2 %)	= 0,0014	g/kg
	0,01 g (1 %)	= 0,00014	g/kg

Je nach Anwendungszweck sind 0,5 bis 2,0-%ige Lösungen angebracht.

Vergiftungen:

SCHLOSSMANN (1931): Eine 2o-jährige Frau sollte wegen schwerer Lungentuberkulose eine rechtsseitige Thoraxplastik erhalten. Zur Anästhesierung der Thorakalvenen und der Haut wurden 160 - 180 ml 1-%ige Novocainlösung (1,6 - 1,8 g) mit Adrenalinzusatz verwendet. Gegen Ende der Injektion traten Bewußtlosigkeit und Krämpfe auf, Exitus letalis nach 1 Stunde.

Sektionsbefund:

Lungen: Ausgedehnte doppelseitige Tuberkulose der Lungen. Tuberkulöse Herde in der Trachea.

Herz: Hypertrophie und Dilatation des linken Vorhofes und Zeichen einer alten Endokarditis.

Darm: Tuberkulöse Herde.

HAUSEN (1941): Eine 52-jährige Frau, die an Asthma bronchiale litt, erhielt eine Novocaininfiltration um das Ganglion stellatum herum während eines weiteren Asthmaanfalles. Dazu wurden zunächst 40 ml einer 1-%igen Lösung injiziert, dann die Injektion mit 50 ml wiederholt. Die Injektionen wurden insgesamt sechsmal wiederholt in einem jeweiligen Abstand von 8 mal 2 Tagen und 1 mal 5 Tagen mit 40 ml, 80 ml und 20 ml. Nach der letzten Novocaininjektion mit einer Menge von 25 ml trat der Tod innerhalb von 10 Minuten ein.

Sektionsbefund:

Gehirn: Zahlreiche diffus verstreute feinste Hämorrhagien. Sonst keine größeren Blutungen im ZNS, makroskopisch keine Besonderheiten im verlängerten Mark und Rückenmark.

Keine Konjunktivalblutungen, nichts Abnormes an den großen Gefässen.

Halsorgane: Thymus nicht vergrößert, ebensowenig das Lymphdrüsengewebe.

Lungen: Brustfell ohne Verletzungen, Lungen emphysematös, Bronchialschleimhaut in den größeren Bronchien schleimig-eitrig belegt. Die feineren Verzweigungen waren makroskopisch normal, ohne Schleimpfröpfe.

In beiden Fällen wurden keine chemischen Befunde mitgeteilt.

Vergiftungen mit Novocain-Adrenalin-Lösungen:

LILJESTRAND (194o): Eine 51-jährige Patientin erhielt wegen einer Zahnextraktion im Unterkiefer 4 Injektionen von insgesamt 8 ml Novocain-Adrenalin-Lösung, 7 Tage später im Oberkiefer 3 entsprechende Injektionen mit 10 ml Lösung. Der Tod trat im Anschluß an die letzte Injektion von 0,3 g Novocain und 0,15 mg Adrenalin ein. Die Novocainmenge bei der ersten Zahnextraktion betrug nur 0,24 g.

Die Novocainlösung setzte sich wie folgt zusammen:

Äthocainhydrochlorid	15 g	(Äthocain = Novocain)
Natriumchlorid	3,5 g	
Wasser	500 g	

Auf 10 ml Novocainlösung waren 3 Tropfen Suprareninlösung (1 : 1000) zugefügt worden.

Äußere Besichtigung:

An den Injektionsstellen kleine Blutungen.

Sektionsbefund:

Herz: Gewisse Verdickung der Muskulatur der linken Kammer, sowie Zeichen einer Fettinfiltration und unbedeutende Verengung der Mündungen der Koronararterien.

MAYER, BERG (1935): Eine 3o-jährige Frau erhielt zur Entfernung einer Geschwulst am linken Oberarm 10 ml 1-%ige Novocain-Suprarenin-Lösung. Der Tod trat nach einer 3/4-Stunde ein.

Nach dem Sektionsbefund vermutete man einen infolge Anwendung eines falsch dosierten Novocain-Suprarenin-Gemisches eingetretenen Erstickungstod.

Äußere Besichtigung:

Augenbindehäute bis in die kleinsten Gefäße stark injiziert, vereinzelte Blutaustritte.

Sektionsbefund:

Gehirn: Sämtliche Hirnsinus wie auch die Gefäße der zarten Hirnhäute prall gefüllt. Zahlreiche Blutpunkte auf den Schnittflächen des Großhirns, die schnell verschwammen.

Lungen: Sehr blut- und saftreich.

Herz: Prall mit Blut gefüllt; Kammern und Vorhöfe prall gespannt. In einem Papillarmuskel sowie auch links am Septum flächenhafte kleine Blutungen unter dem Endokard.

Leber, Milz und Nieren zeigten starke Blutüberfüllung.

Mikroskopische Untersuchung:

Akute kapilläre Stauung sämtlicher innerer Organe in ganz extremen Ausmaß.

Herz: Herzmuskel frei von pathologischen Veränderungen; in den Kapillaren waren zonenweise zwischen jeder einzelnen Muskelfibrille eine perlschnurartige Aufreihung von Erythrozyten zu beobachten.

Über chemische Befunde an den Leichenorganen wurde nichts ausgesagt.

PANTOCAIN

Tetracain, das als Pantocain bekannt ist, ist etwa 10-fach stärker wirksam als Procain. Es ist ein sehr effektives Oberflächenanästheticum und sollte aufgrund seiner ebenfalls stärkeren Toxizität nur zu diesem Zweck angewendet werden.

Es ist ein p-Butylamino-benzoesäure-β-dimethylamino-äthylester.

Chemische Formel:

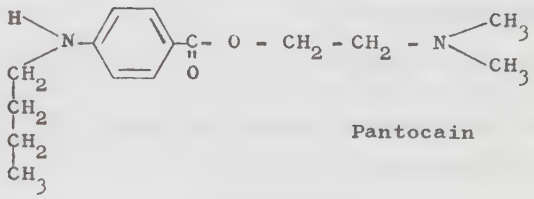

Pantocain

Therapeutische Dosis:

Die Maximaldosis beträgt 20 mg !

Oberflächenanästhesie:	0,1 %ige Lösung
Leitungsanästhesie :	0,2 %ige Lösung
Schleimhautanästhesie:	1,0 %ige Lösung

Vergiftungen:

WAGNER (1934): Eine 37-jährige Frau erhielt zur Entfernung eines Fibrolipoms am linken Schulterblatt eine In-

filtrationsanästhesie von 50 ml einer 1-%igen Pantocainlösung (0,5 g Pantocain). Exitus nach 20 Minuten.

Äußere Besichtigung:

Über dem Rücken ausgedehnte blaurote Totenflecke. Weiterhin sah man zwei Querfinger links von der Mittellinie in Höhe des unteren Schulterblattwinkels beginnend und von dort parallel zur Wirbelsäule nach unten ziehend eine 8 cm lange glatte Hautdurchtrennung. Sie durchsetzte sämtliche Hautschichten bis auf das Fettgewebe, in ihrem Grund sah man eine pralle, gelbliche Geschwulst von etwa Kartoffelgröße.

Sektionsbefund:

Lungen: Glatter, spiegelnder Überzug, das Gefüge war polsterkissenähnlich schlaff, auf dem Durchschnitt zeigte das Lungengewebe eine graurote Farbe. Der Flüssigkeits- und Blutgehalt war deutlich vermehrt, stellenweise floß ziemlich reichlich schaumige, blutige Flüssigkeit ab. Der Luftgehalt war normal. Die Luftröhrenäste enthielten etwas Schleim, ihre Schleimhaut war zart und glatt. In den großen Blutgefäßen der Lungen befand sich dunkelrotes flüssiges Blut in reichlicher Menge.

Halsorgane: Der weiche Gaumen, Kehlkopf und Schlund waren unversehrt und ohne fremden Inhalt. Die Zunge zeigte auf der linken Seite zwei Durchtrennungen mit Durchblutungen des Gewebes, von denen die eine nahe der Spitze, die andere mehr nach hinten zu gelegen war (Zungenbiß).

Sonst fanden sich keine auffallenden Veränderungen an den inneren Organen.

Chemische Untersuchung:

Aus der Geschwulst wurden insgesamt 0,117 g Pantocain isoliert, was etwa 23 % der angeblich injizierten Menge entsprechen würde. Außerdem konnte nur noch im Blut eine ganz geringe Menge Pantocain nachgewiesen werden.

Die verwendete Pantocainlösung wurde untersucht und war nicht 1-%ig sondern 1,8-%ig.

CAZZANIGA (1935): Eine 37-jährige Frau erhielt 2 ml einer 2-%igen Pantocainlösung (0,13 g Pantocain) in den Rachen eingesprüht zur Vorbereitung einer Röntgenuntersuchung der Bronchien. Daraufhin Krampfanfall und Exitus nach 1/2 Stunde.

Sektionsbefund:

Halsorgane: Schilddrüse vergrößert, nicht vollständige Rückbildung der Thymusdrüse.

Lungen: Beiderseitige Pleuraadhäsion und ebenfalls beiderseitige, jedoch wenig diffuse Lungentuberkulose mit käsigen Knötchen und kleinen Kavernen.

Herz: Myokard blaß und etwas schlaff.

Ovar: Kleine multiple Zysten in beiden Ovarien.

Von einer chemischen Untersuchung wurde nichts berichtet.

MASING (1936): Ein 28jähriger erkrankte an Nierenbeckenentzündung links. Es sollte eine Cystoskopie wegen anschließender Nephrektomie gemacht werden, und zu diesem Zweck wurden zur Anästhesie 8 ml einer 2-%igen Pantocainlösung in die Harnröhre gespritzt. Ein Teil der Flüssigkeit floß jedoch wieder zurück, sodaß noch 2 - 3 ml derselben Lösung nachgespritzt wurden. Da man aber zu Beginn der Cystoskopie auf einen Widerstand in der Harnröhre stieß, wurde die Cystoskopie abgebrochen und auf den nächsten Tag verschoben. Beim zweiten Versuch wurden nun 6 ml 2-%iger Lösung injiziert und 2 - 3 ml nochmals nachgespritzt. Die Cystoskopie verlief diesmal ohne Gegendruck. Doch innerhalb weniger Minuten trat der Exitus letalis ein.

Der Grund für die tödliche Einspritzung lag nach Meinung des Verfassers wohl daran, daß die Schleimhaut der Harnröhre nicht mehr intakt war. Unter diesen Umständen war die eingespritzte Flüssigkeit offenbar in die submukösen Venenplexus gelangt, die Oberflächenanästhesie also zu einer intravenösen Einspritzung geworden. Die fehlende Epithelschicht der Harnröhre war eine Möglichkeit für einen leichten Durchtritt des Giftes in den Kreislauf.

Sektionsbefund:

Lungen: Fibröse Verwachsungen in der Pleurahöhle; subpleurale Blutungen.

Herz: Subepikardiale Blutungen.

Milz: Geringe Schwellung.

Nieren: Hufeisenniere, deren linke Hälfte eine Reihe von Eiterherden bis zu Haselnußgröße enthielt; in der rechten Hälfte nur einige kleinere.

Harnwege: Schleimhaut der Harnröhre gerötet; periurethral im hinteren Teil, jedoch vor der Pars membranacea blutige Infarzierung mit merklicher Verengerung des Lumens der Harnröhre.

Mikroskopische Untersuchung:

Harnwege: Vor der Pars membranacea fehlte das Epithel streckenweise; die periurethralen Blutaustritte enthielten an zwei Stellen anscheinend frische, an einer dritten Stelle nur undeutlich erkennbare Blutkörperchen.

Blasenschleimhaut ohne Besonderheit.

Keine chemische Untersuchung !

SCHOEN (1939): Eine 24-jährige Patientin verstarb im Anschluß an eine Schleimhautanästhesie plötzlich. Es war eine Bronchographie wegen eines unklaren Prozesses im linken Unterlappen beabsichtigt gewesen. Die zur Betäubung verwendete Lösung bestand aus 11,3 ml einer 2-%igen Pantocainlösung.

Sektionsbefund:

Halsorgane: Die Gaumenmandeln waren beiderseits stark zerklüftet und äußerst derb. Die Schlag- und Blutadern

des Halses waren blutgefüllt.

Lungen: An der rechten Lunge fand sich über der Spitze eine etwa bohnengroße grauweißliche Verdickung, keine Verwachsungen. Beim Einschnitt an dieser Stelle waren Veränderungen des Lungengewebes nicht feststellbar. Die Lungenoberfläche war überall glatt, spiegelnd, lediglich an der Hinterfläche des linken Unterlappens und zwischem linkem Unterlappen und Zwerchfell bestanden geringe Verwachsungen, die nur zum Teil stumpf gelöst werden konnten. Die Luftröhre wie die Luftröhrenäste enthielten reichlich weißlichen, leicht bräunlich gefärbten Schaum. Die Lunge war überall lufthaltig, nur im linken Unterlappen waren bei der Betastung derbe Verdichtungen fühlbar, bis etwa Taubeneigröße. Auf der Schnittfläche dieses verdichteten Gewebes fand sich ein Hohlraum mit dem Durchmesser von 1 cm, die Wandung war derb. Beim Durchschneiden wurden weißgelbliche käsige Massen festgestellt, auf Druck entleerte sich aus den Bronchien Eiter.

Herz: Ohne pathologischen Befund.

Leber: Gestaut, blutreich, Oberfläche glatt, braunrot, die Läppchenzeichnung gut erkennbar. Auf der Schnittfläche trat die Blutfülle der Leber am deutlichsten hervor.

Mikroskopische Untersuchung:

Lungen: Man fand Stellen ausgedehnter Rundzellenhäufung. Im Zentrum der ausgesprochenen Knötchen von verschiedener Größe fanden sich vereinzelte Riesenzellen wie auch eine Verkäsung des Gewebes.

Keine chemische Untersuchung !

DOERR (1941): Ein 21-jähriger Mann hatte vor mehreren Jahren eine linksseitige Leistenbruchoperation und nun seit 1 Jahr rechtsseitige Leistenbruchbeschwerden. Zur nochmaligen Operation wurde eine Infiltrationsanästhesie gemacht mit 17 ml einer 0,5 %igen Pantocainlösung. Exitus letalis nach 50 Minuten.

Sektionsbefund:

Gehirn: Die harte Hirnhaut war von grauweißer Farbe und glatt. Ihre Blutleiter enthielten reichliche Mengen flüssigen dunkelroten Blutes. Die weichen Hirnhäute zeigten den gehörigen Glanz. Auch die pialen Gefäße waren prall mit Blut gefüllt. Das Gehirn wies Zeichen des Hirnödems auf. Die Oberfläche war etwas abgeplattet, die Windungen und Furchen verstrichen. Die Konsistenz war schlaff und weich, das Organ sehr saftreich und auf der Schnittfläche klebrig. Die Gefäße der Hirnbasis waren zartwandig und enthielten dunkelflüssiges Blut. Eine Blutgerinnung konnte nicht festgestellt werden. Frontalschnitte durch Groß- und Kleinhirn zeigten die gehörigen Markrindenverhältnisse. Es erschienen sehr zahlreiche leicht abstreifbare Blutpunkte. Die Hirnhöhlen waren nicht erweitert, der Liquor klar, die Adergeflechte strotzend mit Blutangefüllt. Gröbere Veränderungen waren makroskopisch nicht wahrnehmbar.

Halsorgane: Zunge, Rachenring und Schlundkopf zeigten die übliche Ausbildung. Die Schleimhaut der Zunge war glatt, frei von Narben oder frischen Bißverletzungen. Kehlkopf und Luftröhre hatten eine glatte Schleimhaut. Auch die Schleimhaut der Speiseröhre war normal. Schild-

drüse und Thymus zeigten auf Oberfläche und Schnitt die dem Alter entsprechende gehörige Ausbildung.

Lungen: Die Pleurahöhlen waren frei von fremdem Inhalt. Rippen- und Lungenfelle waren von zarter, grauweißer Farbe, durchsichtig, zart und glatt. Beide Lungen zeigten oberflächlich und auf dem Schnitt eine kraniokaudalwärts dunkler werdende graublaurote Farbe. Die Lappung der Lungen war normal. Im Obergeschoß waren sie gut lufthaltig, im Bereich der Unterlappen mehr schlaff von etwas teigiger Konsistenz. Hier ließen sich auf Druck mäßig viele, blutige, schaumige Flüssigkeitsmengen ausdrücken. Die Schleimhaut der Bronchien war zart, von geringem grauweißlichem Schaum bedeckt. Die Lungengefäße waren regelrecht, die Hilus- und Bifurkationslymphknoten nicht vergrößert, graurotfarben und von typischer Konsistenz.

Herz: Herzbeutel frei von fremdem Inhalt. Äußere Herzhaut glatt und zart. Der Herzmuskel war von blaßbraunroter Farbe, auf dem Schnitt etwas trübe und trocken. Seine Konsistenz war im Bereich der rechten Herzkammerwand herabgesetzt. Die Innenhaut des Herzens und der Klappenapparate waren ohne pathologischen Befund, beide Herzkammern gering, die rechte jedoch im Bereich ihrer Ausflußbahn stärker erweitert. Sie enthielten geringe Massen flüssigen Blutes.

Die Innenhaut der Kranzschlagadern, sowie auch die des übrigen Schlagadersystems, zeigten einzelne stecknadelkopfgroße gelbliche Beete.

Bauchhöhle: Frei von fremdem Inhalt.

Milz: Kein pathologischer Befund.

Leber: Venöse Hyperämie, trübe Schwellung.

Magen-Darmtrakt: Kein pathologischer Befund.

Nieren- und Harnorgane: Kein pathologischer Befund.

Allein in der Gegend der subkutanen Injektionen waren in etwa 1 cm stark entwickeltem goldgelben Unterhautfettgewebes sowie an der angrenzenden Muskulatur der Mm. obliquus abdominis externus, internus und rectus abdominis kleine fleckförmige Blutungen wahrnehmbar.

Auch bei der präparatorischen Darstellung des ganzen Injektionsfeldes konnte trotz genauer Untersuchung eine Eröffnung von auch nur kleinen makroskopisch erkennbaren Gefäßen nicht wahrgenommen werden.

Mikroskopische Untersuchung:

Gehirn:

1. Großhirn: Gehörige Rindenschichtung, stärkste Hyperämie, Erweiterung der perivaskulären intraadventitiellen Lymphbahnen, keine Erweichungen oder Blutungen, keine Ganglienzellveränderungen. Auf manchen Bildern dagegen deutliche Zellunruhe: Die Oligodendrogliozyten lagen um die Pyramidenzellen, wie man es bei Bildern der sog. Pseudoneuronophagie zu sehen gewohnt ist. Nirgends echter Zellabbau.

2. Hirnstamm: Auch hier stärkstes Ödem. Starke Erweiterung der perivaskulären Lymphbahnen und Auflockerung des Gliafasernetzes. Keine Blutungen oder Erweichungen.

3. Medulla oblongata: Ödem.

4. Leptomeninx: Starke Hyperämie der kleinen Gefäße, ödematöse Auflockerung der Bindegwebslagen. Keine Blutungen, keine Entzündungszeichen. Auch dafür, daß

eine frühere Hirnhautentzündung vorgelegen haben konnte, lag kein Anhalt vor.

Thymus: Mittelstarke Fettgewebsdurchwachsung, in den Lymphocytenanhäufungen keine Keimzentren erkennbar.

Lungen: Ödem, Abstoßung von Alveolarepithelien, vereinzelte fleckförmige Blutungen, beginnende Erythrophagocytose. In der Nachbarschaft akutes vesikuläres kompensatorisches Emphysem.

Herz: Geringe Fragmentatio, trübe Schwellung der Herzmuskelfasern, Ödem des Interstitiums, Lockerung der Herzmuskelfasern, keine Entzündung.

Milz: Akute Stauung, deutliche Ausbildung der Follikel, Abstoßung von Sinusendothelien. An den Zentralarterien sah man durchwegs unscharfe Abgrenzung gegen die Umgebung infolge Auflockerung der Adventitia.

Leber: Akute Stauung, geringes Ödem, trübe Schwellung und geringe Dissoziation der Leberzellbalken. Keine Verfettung.

Nieren: Trübe Schwellung der Epithelien der Hauptstücke, starke Hyperämie, auch der Glomerulusschlingen, keine Zeichen einer Entzündung.

Nebennieren: Typischer Aufbau, keine Blutungen.

Pathologisch-anatomische Diagnose:

Zustand nach subkutaner Injektion im Bereich der rechten Leiste. Kleinfleckige Blutungen im Injektionsfeld. Hirnödem. Fehlen der Blutgerinnung. Trübe Schwellung der parenchymatösen Organe, schlaffer Herzmuskel mit Erweiterung besonders der rechten Herzkammerausflußbahn. Allgemeine akute Stauung, mäßig starkes Lungenödem und

Hypostase in beiden Lungenunterlappen. Reponibler äußerer indirekter Leistenbruch rechts. Zustand nach alter linksseitiger Leistenbruchoperation. Allgemeine und kleinfleckige Lipoidsklerose.

Die chemische Untersuchung ergab eine positive Reaktion auf Pantocain; in welcher Konzentration es allerdings angewendet worden war, konnte leider nicht mehr festgestellt werden. Die Tatsache aber, daß die verwendete Pantocainlösung eine 0,5 %ige gewesen war, wurde durch gerichtliche Untersuchung erwiesen.

PERCAIN

Percain ist ein Chinolinabkömmling mit amidartig verknüpfter Seitenkette. Es besitzt eine außerordentlich intensive lokalanästhetische Wirksamkeit. Die oberflächenanästhetische Aktivität ist etwa 30 - 50 mal größer als die des Cocains, die infiltrationsanästhetische Wirkung etwa 10 - 20 mal stärker als die des Novocains.

Chemische Formel:

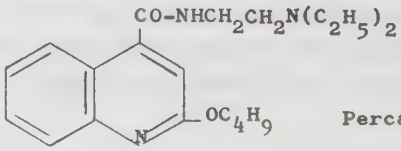

Percain

Therapeutische Dosis:

Zur Schleimhautanästhesie 0,05 - 2 %ige Lösung.

Vergiftungen:

TIMM (1932): Bei einer Einspritzung von 10 ml 1,5 %o-iger Percainlösung in die Harnröhre zur Vorbereitung für eine Cystoskopie kam ein Patient (Alter unbekannt) nach 3o - 4o Minuten ad exitum.

Die Lösung entsprach einem Percaingehalt von 15 mg. Wie sich aber durch chemische Analyse ermitteln ließ, waren in 5 ml Lösung statt 7,5 mg Percain rund 84 mg enthalten. Bei 10 ml Injektion erhielt also der Patient 180 mg Percain.

Sektionsbefund:

Lungenblähung, akute Stauungshyperämie verschiedener Organe, sonst ohne pathologischen Befund.

Harnwege: Die Harnblase enthielt 50 ml Flüssigkeit, Blasenschleimhaut blaß. Im hinteren Teil der Harnröhre fanden sich unter der Schleimhaut mehrere stecknadelkopfgroße düsterrote Blutungen. Schleimhautbeschädigungen waren weder makro- noch mikroskopisch auffindbar.

Chemische Untersuchung:

Aus 200 g Organgemisch (Leber, Milz, Niere) konnten 1,2 mg Percain isoliert werden. 30 ml Flüssigkeit in der Harnblase ergaben einen Percaingehalt von rund 8 mg.

MISCHPRÄPARATE

SZABO (1940): Einem 16-jährigen Jungen wurde zwecks Anästhesie für eine Leistenbruchoperation 80 ml Kirschnersche Lösung eingespritzt. Diese bestand aus:

40 ml 3/4 ‰ Percain
40 ml 0,5 % Novocain
8 mg Vasopressin

Sie enthielt also 30 mg Percain in 80 ml Lösung. Der Tod trat nach 4 Stunden ein.

Sektionsbefund:

Gehirn: Petechien der Hirnhäute, mäßiger Blutreichtum der Hirnrinde.

Lungen: Petechien der Pleura, Lungenödem.

Milz und Nieren: zeigten ebenfalls mäßigen Blutreichtum. Überall flüssiges Blut.

Mikroskopische Untersuchung:

Gehirn: Hauptsächlich im Gyrus centralis anterior schwere Veränderungen in den Ganglienzellen, wie körniger Zerfall, Vakuolenbildung, in manchen sogar Fissuration bemerkbar; Außerdem Koagulationserscheinungen II. Grades. In der Brücke waren kleine Blutungen zerstreut vorhanden. Im Kleinhirn waren Purkinje'sche Zellen stellenweise völlig verschwunden oder nur als Schatten erkennbar und manche zeigten schaumartige Plasmastruktur.

Lungen: In den Lungenalveolen serumartige Flüssigkeit und massenhaft rote Blutkörperchen.

Leber: Hyperämie, ausgedehntes Absterben teilweise der peripheren, teilweise der zentralen Leberzellen.

Chemische Untersuchung:

Die chemische Untersuchung wurde erst nach 4 - 5 Tagen durchgeführt. In den Organen konnte kein Percain mehr nachgewiesen werden.

A N A L G E T I K A

Atophan

Rosimon-Neu

A N T I P Y R E T I K A

Ditonal

Anastil

ATOPHAN

Die Phenylchinolinkarbonsäure ($C_9H_5N(C_6H_5)$-COOH Atophan^R oder Cinchophen^R, Atochinol^R war früher ein bei rheumatischen Erkrankungen und bei der Podagra viel gebrauchtes Mittel. Seine Wirkung ist sowohl analgetisch, antipyretisch als auch antirheumatisch. Es hat sich aber als schweres Lebergift erwiesen und sollte deshalb heute nicht mehr angewendet werden.

Chemische Formel:

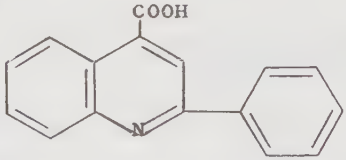

2-Phenyl-chinolin-4-Karbonsäure

Therapeutische Dosis:

2 - 4 g /die nicht länger als 2 Wochen !

Vergiftungen:

WEISS (1933) 1. Fall:

Ein 26-jähriger Mann hatte 4 Monate lang täglich 4 g Atophan gegen Rheuma eingenommen und kam nach dieser Zeit ad exitum.

Sektionsbefund:

Leber: 680 g schwer, an der Oberfläche mit zahlreichen kleinen gelben Knötchen besetzt.

Mikroskopische Untersuchung:

Leber: Bild eines Ikterus. Schwere Cirrhose und Nekrose des Leberparenchyms.

Tod an Lebererkrankung durch Atophan.

2. Fall:

Ein 65-jähriger Maler hatte 4 Monate lang täglich 11 Tabletten Atophan zu sich genommen und kam ad exitum.

Sektionsbefund:

Sämtliche Organe ohne Besonderheiten.

Leber: Wie bei Fall I Leberoberfläche kleinhöckerig.

Gallenblase, Gallengang und Pankreas normal.

Mikroskopische Untersuchung:

Leber: Ikterisch-degenerative Nekrose des Leberparenchyms. Akute Lebercirrhose durch Atophan bei bereits leberkrankem älterem Mann.

Keine chemische Untersuchung.

ROSIMON-NEU

Rosimon-Neu (RN) wird therapeutisch wegen seiner analgetisch-antiphlogistischen Wirkung bei starken Schmerzzuständen eingesetzt. Von jugendlichen Rauschgiftkonsumenten wird es jedoch als Psychostimulans in Verbindung mit Alkohol, Coffein oder anderen Drogen mißbraucht.

Rosimon-Neu enthält pro Tablette 50 mg Aminophenazon, 20 mg Salicylamid und 150 mg Morazon. Im Morazon liegt ein chemisch markiertes Metamphetaminderivat vor.

Chemische Formel:

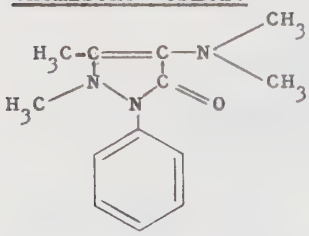

Aminophenazon

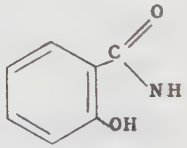

Salicylamid

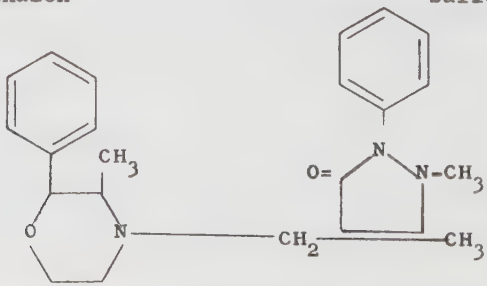

Morazon

Morazon = 1-Phenyl-2,3-dimethyl-4-(2'-phenyl-3'-methyl-morpholinyl-(4)-methyl-pyrazolon-(5)-hydrochlorid-dehydrat

Therapeutische Dosis:

1/2 - 1 Tablette, wenn nötig mehrmals täglich

Vergiftungen:

DAUNDERER, JANZEN (1971):

1. Fall:

Ein 14-jähriges Mädchen, das längere Zeit Haschisch-, LSD- und Rosimon-Mißbrauch betrieben hatte, nahm eines Tages unter Zeugen 50 Tabletten RN in suicidaler Absicht ein. Sie starb 2 Stunden später nach einem generalisierten Krampfanfall mit Atemstillstand, Herzstillstand.

Sektionsbefund:

Gehirn: Im Kleinhirn Ödem und Blutfülle, sonst keine besonders charakteristischen Veränderungen.

Magen: Reichlich Tablettenreste.

2. Fall:

Ein 14-jähriges Mädchen nahm 60 Tabletten RN ein und starb nach 12 Stunden an einem therapieresistenten Kammerflattern.

Sektionsbefund:

Gehirn: Das Kleinhirn bot das Bild einer elektiven frischen diffusen Körnerzellnekrose.

Magen: Es wurden keine Tablettenreste gefunden.

In beiden Fällen wurden keine chemischen Untersuchungsergebnisse mitgeteilt.

Bei einer Rosimon-Neu-Vergiftung handelt es sich nach Meinung der Verfasser um eine typische Amphetamin-Intoxikation. Eine leichte Überdosierung werde komplikationslos vertragen, bei einer Einnahme von etwa 20 Tabletten trete eine bedrohliche Depression des Atemzentrums, Veränderungen am Herzmuskel auf, bei einer Überdosierung von 50 - 60 Tabletten entstehe eine schwere Schädigung des Gehirns sowie irreversible Veränderungen am Herzmuskel.

DITONAL

Ditonal ist ein analgetisch, spasmolytisch und sedativ wirkendes Präparat, das aus Pyramidon und Trichlorisobutylalkoholsalicylsäureester, den Trägern der pharmakologischen Wirkung, sowie aus Alsol, essigsauer-weinsaurem Aluminium, besteht und in Form von Zäpfchen zur Anwendung gelangt.

Chemische Formeln:

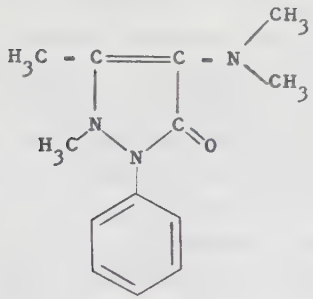

Pyramidon

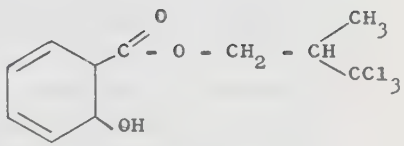

Trichlorisobutylalkohol-salicylsäureester

Therapeutische Dosis:

Säuglingszäpfchen enthalten 0,075 g Trichlorisobutylsalicylsäureester.

Ditonal forte enthält 0,72 g Trichlorisobutylsalicylsäureester.

1 Suppositorium pro dosi nach Bedarf mehrmals am Tage

Vergiftungen:

HALLERMANN, ILLCHMANN-CHRIST (1951): Einem 14 Monate alten Jungen mit grippalem Infekt und bronchitischen Geräuschen wurden Hustensaft sowie 3 mal 1 Ditonal-Kinderzäpfchen angeordnet. Das Kind starb 8 Stunden nach Einführen des zweiten Zäpfchens infolge Verwechslung des Säuglingszäpfchens mit Ditonal forte.

Sektionsbefund:

Gehirn: Leptomingen und Dura mit stärkerer Gefäßfüllung. Das Hirn wog 1140 g, war enorm geschwollen, zeigte stark abgeflachte Windungen, einen deutlichen Kompressionsring um die Kleinhirntonsillen und Zysternenverquellung an der Basis. Blasse, feuchte mittelbreite Rinde und sehr blutreiches ödematöses Marklager. Stammknoten, zentrales Höhlengrau, Mittelhirn, Brücke, verlängertes Mark und Kleinhirn blutreich, nirgends Herdveränderungen. Eher enge Ventrikel mit klarem Liquor, zartem Ependym, blutreiche Plexus chorioidei.

Halsorgane: Lymphatischer Rachenring regelrecht entwikkelt, Tonsillen o.B. In Kehlkopf und Trachealraum etwas feinblasiger Schaum.

Lungen: Stark gebläht, blutreich und ödematös mit beiderseitiger, mäßiger katarrhalisch-schleimiger Bronchitis besonders der Unterlappen ohne Verdichtungsbezirke oder sonstige Herdveränderungen.

Herz: Allgemein dilatiertes, 60 g schweres Herz mit zarten, subendokardialen Blutungen in der Aortenausflußbahn, ziemlich blutreicher Schnittfläche, ohne erkennbare Blutungen.

Flüssiges Blut in Herz und Gefäßen.

Milz: 40 g schwere, blutreiche Milz mit reichlich deutlichen Follikeln.

Leber: 850 g schwere Leber mit etwas feuchter, blutreicher, gelblich-bräunlicher Schnittfläche mit eben noch erkennbarer Läppchenzeichnung.

Magen-Darmtrakt: Magen, Duodenum und Teile des Dünndarms enthielten etwas mit Kohle durchsetzten Schleim, besaßen eine zarte, gelblich-weiße Schleimhaut. In

Dick- und Mastdarm wenig breiiger, bräunlich-grüner Stuhl, Schleimhaut zart mit fleckförmiger Gefäßfüllung und einzelnen streifigen Blutungen.

Nieren: Sie wogen 85 g, zeigten stärkere fleckige Gefäßfüllung der glatten Oberfläche, gelblich-rötliche trübe Schnittflächen mit deutlicher streifiger Rindenzeichnung und wenig scharfer Rinden-Markgrenze. Ableitende Harnwege und Genitale o.B.

Mikroskopische Untersuchung:

Gehirn:

1. Stirnhirn: Im Rindengebiet fanden sich im Nissl-Präparat zahlreiche, vielfach dicht nebeneinander gelagerte, etwa u-förmige, von der Oberfläche trichterartig in die Tiefe, im allgemeinen bis in die 4. Brodmann'sche Schicht, gelegentlich aber auch tiefer reichende "Erbleichungsherde" mit völligem Verlust der Kernfärbbarkeit und im allgemeinen deutlicher Gefäßabhängigkeit. In den Randbezirken dieser Veränderungen zeigten die Ganglienzellen im H.E.-Präparat eine leuchtende Eosinfärbbarkeit, im Nisslpräparat häufig einen blassen, schmalen, manchmal nur eben sichtbaren Zelleib mit randständiger Protoplasmaauflockerung und Vakuolisierung sowie meist metachromatische, dunkel färbbare exzentrisch gelagerte Kerne, die teilweise eine Wandhyperchromatose mit Auflockerung der Kernmembran und nur noch undeutlich erkennbare Kernkörperchen aufwiesen, dann aber auch gelegentlich geschrumpft, dreieckig oder spindelig erschienen (ischämische Zellveränderungen).

Unabhängig von den ischämischen Totalnekrosen (Erbleichungsbezirken) bzw. von den Gefäßen besaßen die Gang-

glienzellen vielfach ein im Kresylviolettpräparat diffus blau angefärbtes, offensichtlich geschwollenes Protoplasma mit Auflösung der Nisslsubstanz und auffälligem Hervortreten der Fortsätze bei vielfach noch gut erhaltenen und etwas geblähten Kernen (akute Ganglienzellerkrankung).

Gelegentlich, besonders in der 3. Brodmann'schen Schicht, erschien das Protoplasma aber auch weniger homogen als vielmehr körnig-wabig bzw. vakuolig zerfallen, während das Kerngerüst nur teilweise gefärbt war und schlierenförmige Verdichtungen aufzeigte. Vom gliösen Apparat ließ lediglich die Oligodendroglia im Cajal-Präparat gelegentlich eine leichte Schwellung ohne greifbare Kernveränderungen erkennen, während an der Makro-, Mikro-, Hortega- und Astroglia keinerlei Reaktionen progressiver oder regressiver Art nachweisbar waren. Dies galt ebenso für die Marksubstanz, die die Erscheinungen an der Oligodendroglia besonders deutlich hervortreten ließ, eine Auflockerung des Grundgewebes, im Markscheidenpräparat aber keine sicheren pathologischen Befunde an den myelinhaltigen Strukturen aufwies.

Kapillaren und Präkapillaren zeigten außerhalb der Erbleichungsherde eine hochgradige Hyperämie und Erweiterung mit Schwellung und teilweiser Abhebung der Endothelien; dabei ließen besonders die kleinen Arterien und Präkapillaren eine unscharfe Konturierung des Gefäßrohres bei verschwommener Zeichnung des Grundhäutchens, eine Aufquellung der Adventitia und Schwellung der Adventitiazellen sowie umschriebene eiweißreiche Plasmaaustritte in die Umgebung, denen mehr oder wenig reichlich Lymphocyten beigemengt waren, nachweisen.

Diese Befunde konnten vor allem in den Masson- und Cajal-Präparaten der Marksubstanz festgestellt werden. Aber auch die Gefäße der weichen Häute dieses Hirnabschnittes zeigten neben deutlicher Endothelreaktion und starker Hyperämie ein perivaskuläres Ödem mit Lymphocyteninfiltraten.

2. Motorische Rindenregion: Hier waren neben wenigen großen Erbleichungsbezirken zahlreiche streifenförmige, dem senkrechten Verlauf der Rindengefäße folgende und von diesen im allgemeinen deutlich abhängige, im wesentlichen in der 2. - 4. Brodmann'schen Schicht, und zwar in den Windungstälern lokalisierte Ganglienzellausfälle festzustellen. Im übrigen konnten die bereits beschriebenen Veränderungen gefunden werden.

3. Schläfenhirn: Erbleichungsbezirke bzw. totale Gewebsnekrosen oder Bilder ischämischer Zellerkrankung waren hier nicht nachweisbar. Dafür zeigten manche Ganglienzellen, ohne daß eine besondere Lokalisation nachweislich bevorzugt worden wäre, besonders deutliche Veränderungen in Richtung der sog. akuten Ganglienzellerkrankung mit geschwollenem, teilweise diffus bläulich anfärbbarem, teilweise aber auch körnig degeneriertem und vakuolisiertem Plasma sowie beginnender Chromatinretraktion um das Kernkörperchen, das selbst noch überall gut abgrenzbar erschien. Vielfach ließen die Ganglienzellen aber lediglich eine Schwellung des Zellleibes ohne nennenswerte Tigrolyse und ohne greifbare Kernveränderungen erkennen. Auch hier bestand der Eindruck einer leichten "Progressivität" der Oligodendroglia im Sinne der akuten Schwellung, besonders wieder in der Marksubstanz. Im Vordergrund standen aber durch-

aus die Gefäßveränderungen mit der starken Stauung, dem perivaskulären Ödem und den hier besonders starken perivaskulären Lymphocyteninfiltraten.

4. Occipitallappen: Abgesehen von dem Calcarinabereich, der keine greifbaren Ganglienzellveränderungen nachweisen ließ, zeigte die Rinde fleckige und bandförmige Lichtungen von deutlich pseudolaminärer Anordnung, gelegentlich im Sinne der ischämischen Zellerkrankung veränderte und schließlich akut erkrankte Ganglienzellen.

5. Balken: An Glia und Markscheiden keinerlei faßbare Veränderungen; lediglich Stauung der Gefäße und Kapillaren mit geringer Erweiterung der perivaskulären Räume, die aber keine plasmatischen Infiltrationen erkennen ließen, möglicherweise aber nur "Äquivalente der Schrumpfung" darstellten.

6. Nucleus caudatus: Die Ganglienzellen zeigten fleckförmig staubartige Auflösung der Nissl-Schollen, ohne daß eine Schwellung des Zelleibes immer nachweisbar war und ohne daß Kernveränderungen festzustellen wären. Hochgradige Stauung der Kapillaren mit perivaskulärem Ödem und vereinzelten periadventitiellen Lymphocyten.

7. Putamen: Einzelne kleine Ganglienzellen waren elektiv in Richtung der ischämischen Ganglienzellerkrankung verändert, während die großen Ganglienzellen völlig unauffällig erschienen. Keinerlei Gliareaktionen. Vereinzelte kleine perkapilläre Blutungen.

8. Pallidum: Verschiedene Varianten der akuten Ganglienzellerkrankung mit wechselnder, nicht immer gleichzeitig vorhandener Ausprägung von Schwellung und Tigrolyse bei oft peripher verlagertem Kern mit deutlichen Kernkörperchen. Hochgradige Hyperämie der Kapillaren mit zahlreichen kleinen Blutungen. Perivaskuläre Plasmaaustritte waren jedoch nur im lateralen Kerngebiet feststellbar.

9. Thalamus: Unter normalen Zellelementen erschienen einzelne Ganglienzellen innerhalb bestimmter Gruppen - besonders im medialen Kerngebiet - auffallend blaß mit fehlender Darstellbarkeit der Nissl-Stippchen und gelegentlich randständiger wabiger Auflockerung des Zellleibes bei Kernwandhyperchromatose. Keinerlei greifbare Gliaveränderungen. Hochgradige Kapillarhyperämie mit kleinen Blutungen, perivaskulärem Ödem, Gefäßwandverquellung und einzelnen perivaskulären Rundzellen.

10. Corpus geniculatum laterale: Außer Gefäßhyperämie kein faßbarer pathologischer Befund.

11. Subiculum Hippocampus: Im lockeren Band des Sommerschen Sektors streifenförmige Lichtungsbezirke von dem bereits in der Stirnhirnrinde und der motorischen Rindenregion nachgewiesenen "vasalen Typ". Im übrigen morphologisch unveränderte Ganglienzellen. Keine Gliareaktionen. Keine schweren Gefäßwandveränderungen, Blutungen oder plasmatische Gewebsinfiltrationen.

12. Kleinhirnrinde: Die Purkinje-Zellen zeigten gelegentlich anscheinend unabhängig von den Gefäßen einen grossen blassen Zelleib mit Schwund der Nissl-Granula, feinkörniger Hyperchromatose der Kernblase und metachromatischen, vergrößerten und vakuolisierten Kern-

körperchen. Keinerlei Gliareaktion, auch nicht in der Molekularzone. Innere Körnerschicht ohne greifbaren Befund. Starke Hyperämie der Gefäße und perivaskuläres Ödem.

13. Kleinhirnmark: Hier war das perivaskuläre Ödem besonders ausgeprägt und erschien mehr oder weniger mit lymphocytären Elementen vermengt. Außerdem waren im Bereich der Gefäße vielfach größere kugelförmige Diapedesisblutungen nachzuweisen.

14. Nucleus dentatus cerebelli: Einzelne Ganglienzellen mit Veränderungen in Richtung der sog. ischämischen Ganglienzellerkrankung mit Tigrolyse, peripherer Plasmaauflösung und dunkler Kernwandhyperchromatose, aber keine eigentlichen Pyknosen. Keine Reaktion des gliösen Apparates.

15. Corpus subthalamicum Luysi: Ganglienzellen vielfach geschwollen mit blaßblauem homogenem Zelleib mit noch erhaltenen Kernen.

16. Boden der Rautengrube: Hochgradige Blutfüllung der subependymalen Venen mit kleinen perivaskulären Blutungen. Ependym ohne pathologischen Befund. Die verschiedenen Hirnnervenkerngebiete ließen gruppenweise deutlich akut veränderte, sehr blasse Ganglienzellen feststellen.

17. Olive: Hier zeigten Gruppen von Ganglienzellen besonders ausgesprochene Bilder der akuten Ganglienzellerkrankung. Diese war im übrigen auch in der Substantia reticularis des verlängerten Markes in typischer Ausprägung festzustellen. Starke Erweiterung und Stauung der Gefäße und Kapillaren.

Histologische Befunde von anderen Organen wurden nicht mitgeteilt.

Chemische Untersuchung:

Sie ergab eine positive Reaktion auf Pyramidon. Die quantitative Untersuchung konnte aufgrund des zu geringen Materials nicht durchgeführt werden.

ANASTIL

Anastil ist eine Lösung von Guajakol. In 1 ml Anastil sind 5o mg Guajakol enthalten. Dieses ist der Monomethyläther des Brenzkatechins, eines zweiwertigen Phenols und findet sich im Buchholzteer.

Chemische Formel:

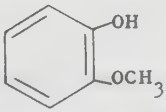

Guajakol

Anastil wird eingesetzt bei Bronchitis, Bronchiolitis, Bronchiektasien und zur Verhütung postoperativer Bronchopneumonien.

Therapeutische Dosis:

1 - 2 Ampullen täglich intraglutäal (unverdünnt)
oder intravenös (nur verdünnt)

Säuglinge und Kleinkinder: 1/5 bis 1 ml

Vergiftungen:

WILLI (1943): Bei einer sehr zarten Frühgeburt wurde in der 8. Lebenswoche ein beidseitiger Pneumothorax festgestellt, der mit einer interstitiellen Pneumonie in Zusammenhang gebracht wurde. Deshalb wurde dem Kind o,5 ml Anastil intramuskulär injiziert. Daraufhin stellte sich eine schwere Methämoglobinämie ein, die von einer hochgradigen Anämie gefolgt war. Durch Dauerinfusion und wiederholte Blut- und Traubenzuckerinfusionen gelang es, das Kind aus seinem lebensbedrohlichen Zustand rasch heraus zu bringen. Es stellte sich dann aber, nachdem das Kind schon gerettet zu sein schien, eine schwere Intoxikation ein, der das Kind nach insgesamt 7 Tagen erlag.

Sektionsbefund:

Kleine, hochgradig atrophische Leiche einer Frühgeburt mit relativ großem Kopf.

Gehirn: Sehr weich. Im Bereich der Stammganglien kleine, etwa hirsekorngroße Einsenkungen in der Schnittfläche.

Halsorgane: Zunge von grünlich-gelblichen, leicht abwischbaren Massen belegt. Die Ösophagusschleimhaut er-

schien aufgerauht und mit grünlichen Massen belegt. Auch in der Trachea leicht abwischbare gelbliche Massen, wie auf der Zunge. Thymus etwa 1/2 - mandelgroß, auf Schnitt feinlappig. Schilddrüse etwa erbsgroß, makroskopisch unverändert.

Lungen: Die Lungen sanken nach Eröffnung des Thorax zusammen. Lungen von ansehnlicher Größe und flaumig. Pleura zart, Schnittfläche trocken, gelblich-rot, glatt, keine erhöhte Brüchigkeit.

Herz: Ziemlich groß, Myokard, wie auch alle anderen Organe sehr blaß, Herzhöhlen nicht erweitert, Klappen zart.

Bauchhöhle: Beim Eröffnen quollen die etwas geblähten Dünndarmschlingen hervor. Ca 3 ml klare, leicht blutige Flüssigkeit im Abdomen. Peritoneum spiegelnd.

Milz: Etwas größer als eine Kirsche, Kapsel zart, dunkelrot, glatt, spärlicher blutiger Abstrich.

Leber: Sie überragte den Rippenbogen um Daumenbreite, Ober- und Schnittfläche goldgelb, Läppchenzeichnung undeutlich, Brüchigkeit deutlich erhöht. Gallenwege gut durchgängig, keine Atresie.

Pankreas: Lappiger Bau.

Magen-Darmtrakt: Ohne Veränderungen.

Nieren- und Nebennieren: Die Nieren ließen sich leicht dekapsulieren, Oberfläche glatt, blaßrosa; die gleiche Farbe zeigte die Schnittfläche, sie schien nicht wesentlich getrübt zu sein. Keine erhöhte Brüchigkeit. Nebennieren beiderseits deutlich dreischichtig.

Sonst Urogenitalorgane unverändert.

Knochen: Beclard'scher Knochenkern im Femur fehlte. Knochenmark feucht dunkelrot.

Mikroskopische Untersuchung:

Gehirn: Die makroskopisch beobachteten kleinen Einziehungen bestanden aus kleinen Herden von Leukocyten und großen Fettkörnchenzellen (Virchow'sche Encephalitis).

Ösophagus: Pflasterepithel auf weite Strecken zerstört und ersetzt durch ein enorm leukocytenreiches Granulationsgewebe, welches stellenweise bis in die Ringmuskulatur hineinreichte. Es war dicht durchsetzt von plumpen Stäbchen, welche meist radiär angeordnet waren (Soor).

Thymus: Histologisch unverändert.

Lungen: In den Bronchien und stellenweise auch in den Alveolen reichlich Fettropfen und amorphe Massen, untermischt mit vereinzelten abgeschilferten Epithelien. Leukocyten nur vereinzelt in der Umgebung.

Herz: Muskelfasern im Myokard schmal, ohne Verfettung.

Milz: Kapsel und Trabekel zart, Follikel ganz unscharf begrenzt, soweit erkennbar klein. Pulpastränge enorm verbreitert, prall mit Blut gefüllt. Pulpazellen prall mit Hämosiderin beladen. Vereinzelte Leukocyten in den Pulpasträngen. Keine Fleming'sche Zentren erkennbar.

Leber: Kapsel und Glisson'sche Scheiden zart, ohne deutliche Infiltrate. Läppchenbau stark gestört durch diffuse grobtropfige Verfettung. Zellbalken eher schmal, ganz feintropfig mit Hämosiderin beladen. Kapillaren mittelweit, eher blutarm.

Pankreas: Interstitien stark verquollen und auf das Dichteste von Leukocyten durchsetzt. Diese Infiltrate griffen stellenweise auch auf das Parenchym über, welches in ausgedehntem Maß Degenerationserscheinungen aufwies.

Nieren: Glomeruli sehr zahlreich mit kubischem Deckepithel, stark blutgefüllt. Hauptstücke mit gequollenem

Epithel, dessen mediale Grenze unscharf erschien. Die übrigen Kanälchen zeigten unverändertes Epithel, ihr Lumen war leer, Hämoglobinzylinder ließen sich nirgends beobachten. Im Interstitium vereinzelte hämosiderinhaltige Phagocyten. Gefäße zartwandig.

Keine chemische Untersuchung !

Pathologisch-anatomische Diagnose:

Atrophische Frühgeburt, Pankreatitis acuta interstitialis, Ösophagitis ulcerosa, akutes substantielles Lungenemphysem. Status nach durchgemachter Methämoglobinämie, Hämosiderose der Leber, der Milzpulpa. Anämie der Organe. Encephalitis Virchow.

S Y M P A T H I K O M I M E T I K A

Adrenalin und

Noradrenalin

Corbasil

ADRENALIN UND NORADRENALIN

Adrenalin ist ein Derivat des Brenzkatechins und wird zusammen mit dem Noradrenalin den Katecholaminen zugeordnet. Es ist 1-(3,4-Dioxyphenyl)-1-oxy-2-methylamoniäthan, oft auch 3,4-Dioxyphenyläthanolmethylamin genannt. Adrenalin wird bei einer großen Anzahl verschiedenster klinischer Indikationen angewandt; allergische Zustände, zur Kontrolle oberflächlicher Blutungen, besonders aus Schleimhäuten und zusammen mit Lokalanästhetika, um die Resorption zu verringern, selten bei kardiovaskulären Störungen.

Noradrenalin wird fast ausschließlich wegen seiner vasokonstriktorischen Wirkung bei Blutdruckabfall angewandt, ferner bei der postoperativen Behandlung des Phäochromozytoms.

Chemische Formel:

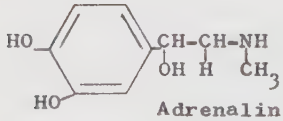

Adrenalin

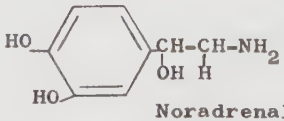

Noradrenalin

Therapeutische Dosis:

Adrenalin: 1. Die Adrenalininjektion wird gewöhnlich subkutan, aber auch intramuskulär vorgenommen und kann bei Verdünnung auf 1 : 1 l auch i. v. injiziert werden. Die Dosierung beträgt 0,2 - 1 ml 1 : 1000-Lösung.

2. Adrenalin-Inhalation 1 : 100
3. Adrenalin in öliger Lösung 1 : 500 nur i.m. Die gewöhnliche Dosierung beträgt o,2-1 ml.

Noradrenalin: Man setzt 4 - 16 ml Noradrenalin zu 1 l einer isotonischen Lösung und gibt es als intravenösen Dauertropf (Kolb).

Vergiftungen:

GORMSEN (1939): Einem 42-jährigen Mann, der an Asthma bronchiale litt, wurde aus Versehen o,6 ml einer lo-%igen Adrenalinlösung (60 mg) injiziert. Dabei erwähnt der Verfasser nicht die Applikationsart ! Der Patient starb nach wenigen Minuten.

Sektionsbefund:

Enorme Blutüberfüllung aller Organe.

Mikroskopische Untersuchung:

Sie zeigte ine kapillare und venöse Stase in fast allen Organen, während die Arterien an vielen Orten leer waren, dazu ausgebreitete interstitielle Blutungen.

Ein chemischer Befund wurde nicht mitgeteilt.

HVAL, THOMASSEN (1940): Ein 53-jähriger Mann bekam etwa 5o mg Adrenalin subcutan injiziert. Der Arzt hatte bei einem Asthmaanfall seines Patienten die Signatur "Adrenalin 10 %" übersehen und davon etwa 1/2 ml verabreicht.

Der Tod trat fast augenblicklich ein.

Sektionsbefund:

Lungen: Ödem, Bronchitis und Bronchiektasien, außerdem subepikardiale und subpleurale Blutungen.

Im übrigen eine enorme Blutüberfüllung sämtlicher Organe.

Mikroskopische Untersuchung:

Gehirn: Im Schnitt von verschiedenen Stellen des Gehirns und des Gehirnstammes sehr starke Blutüberfüllung in Kapillaren und Venen und verhältnismäßig wenig Blut in den Arterien. An mehreren Stellen kleinere Blutungen.

Lungen: Ungewöhnlich starke Blutüberfüllung. Arterien und Venen stark erweitert und mit Blut gefüllt. Ferner ausgebreitete Blutungen sowohl in dem intraalveolären Gewebe als auch in den Alveolen. Endlich Zeichen einer Bronchitis, in einzelnen Alveolen Ödem.

Herz: An der Muskulatur war nichts Besonderes zu bemerken. Mittlere Füllung der Arterien, in Kapillaren und Venen nur äußerst wenige rote Blutkörperchen. In dem subepikardialen Fettgewebe nur wenig Blut in den Arterien, dagegen starke Blutüberfüllung von Kapillaren und Venen. Auch hier einzelne kleine Blutungen.

Leber: Bedeutende Blutüberfüllung in den Venen und in den Kapillaren, so daß die Leberzellen zum Teil auseinandergesprengt waren. Nur vereinzelt rote Blutkörperchen in den Arterien. Die meisten waren leer oder enthielten einzelne Fibrinfäden.

Nieren: Auffallende Verteilung des Blutes. Dicht unter der Kapsel einige Glomeruli, die strotzend voll von Blut gefüllt waren; und dementsprechend die kleinen Venen

stark blutüberfüllt und von kleinen Blutungen umgeben. In den tiefer liegenden, d.h. der Mehrzahl der Glomeruli und in den übrigen Schichten der Rinde fast keine roten Blutkörperchen. In den Gefäßen dieser Glomeruli nur Fibrinfäden. In starkem Gegensatz hierzu die Funde im Mark: hier besonders die Venen von roten Blutkörperchen strotzend gefüllt, während die Arterien einen bedeutend geringeren Inhalt zeigten. Auch im Mark ausgebreitete Blutungen.

Nebennieren: Sie zeigten keine besonderen Veränderungen.

Bindegewebe: Auf dem Schnitt des retroperitonealen Fettgewebes waren die Venen sehr erweitert, mit ungeheurer Blutüberfüllung, während die Arterien leer waren oder nur wenige rote Blutkörperchen enthielten.

Adrenalin läßt sich wegen seiner schnellen Zersetzbarkeit weder in Organen noch im Blut nachweisen. Aus diesem Grund wurde wohl auch nichts von einer chemischen Untersuchung der Leichenorgane erwähnt.

CORBASIL

Corbasil dient als Adrenalinersatz in der Lokalanästhesie, da es in seinen Eigenschaften und Wirkungen diesem sehr ähnlich ist. Es ist das α-Methyl-noradrenalin und wird chemisch als 1-(3',4'-Dihydroxyphenyl)-2-amino-propanol bezeichnet.

Chemische Formel:

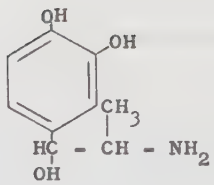

Corbasil

Therapeutische Dosis:

1 Tropfen 0,6-%ige Lösung je 10 ml Lokalanästheticum

Vergiftungen:

STELLER (1954): Eine 3o-jährige Patientin erhielt wegen Tonsillektomie 1o ml 1-%ige Novocain- und 1 ml 0,6-%ige Corbasillösung (0,012 g Corbasil und 0,2 g Novocain) zur Lokalanästhesie. Exitus nach 5 Minuten.

Sektionsbefund:

Pupillen: Sehr weit.

Halsorgane: Nirgends Durchblutung oder Flüssigkeitsdurchtränkung der Halsweichteile. Thymusgewicht 17 g, drüsiger Aufbau. Schilddrüse 6,5 cm Lappengröße beiderseits, Gesamtgewicht 27 g. Gefäßscheide der großen Halsgefäße nicht durchblutet. Lymphgewebe im Rachenring nicht vermehrt. Die Umgebung der rechten Tonsille war sulzig, 2 Nadeleinstichstellen am vorderen Gaumenbogen. Kräftige Gewebsdurchblutung. In der Nähe des oberen Pols der linken Tonsille Nadelstich mit kräftiger Durchblutung der Nachbarschaft.

Herz: Rechte Herzkammer erweitert, sie enthielt flüssiges Blut. Die linke Kammer zeigte subepikardiale stecknadelkopfgroße Blutungen, außerdem Blutungen an der Rück-

seite der linken Kammer. Blutstauung im rechten Herz. Coronararterie o.B.

Keine chemische Untersuchung !

A N T I H I S T A M I N I K A

Neo-Antergan

Metapyrilen

Diphenhydramin

NEO-ANTERGAN

Neo-Antergan ist ein Antihistaminikum, das bei zahlreichen allergischen Erkrankungen verwendet wird. Chemisch gehört es zur Gruppe der Äthylendiamine: N-p-Methoxybenzyl-N-(2-pyridyl-)-N'-dimethyl-äthylendiamin.

Chemische Formel:

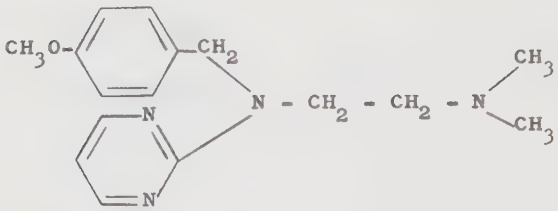

Neo-Antergan

Therapeutische Dosis:

oral: 0,025 - 0,05 mg
i.m.: 0,01 - 0,05 mg
i.v.: 0,01 - 0,05 mg

Vergiftungen:

JOCHUM, PATSCHEIDER, SCHEIBL (1956): Ein 2-jähriger Junge verschluckte ca 10 Tabletten Neo-Antergan zu 0,o5 mg. Kurz darauf traten Brechreiz auf, Blaufärbung des Gesichtes und Krämpfe. Noch während der Behandlung (Magenspülung) erfolgte Tod durch Herz- und Kreislaufversagen.

Sektionsbefund:

Gehirn: Starke Blutfülle der weichen Hirnhäute. Abplattung der Windungen und Verstreichung der Furchen. Im Stammhirn, in der Rückenmarksolive und im rechten Scheitelhirn mehrfach feine Blutpunkte, die zerflossen.

Halsorgane: Thymus vergrößert, 30 g schwer, unter der Kapsel und in der Tiefe zahlreiche feine Blutaustritte.

Lungen: Akutes Ödem.

Herz: Normal groß und geformt, o.B.

Milz: Vergrößert, 50 g schwer. An der Schnittfläche reichlich lymphatisches Gewebe. Zarte Blutungen unter der Kapsel und im Parenchym.

Leber: Normal groß, blutreich, mit fahlgelber, verwaschener Fleckung der Schnittfläche.

Magen-Darmtrakt: Im Magen wässriger Inhalt, in dem graugrüne Flocken schwammen. Magen und gesamte Darmschleimhaut blaß, mit deutlich durchschimmernden Lymphknötchen.

Nieren: An der glatten Oberfläche eben erkennbare Blutpunkte.

Nebennieren: Normal groß, Rinde eher blaß.

Mikroskopische Untersuchung:

Gehirn: Kräftige Ringblutungen um die Gefäße an der Rinden-Markgrenze, ödematöse Auflockerung ihrer Umgebung. Ganglienzellen ohne krankhafte Veränderungen.

Thymus: Lymphatischer und retikulärer Gewebsanteil hielten sich die Waage. Blutfülle der Kapillaren und herdförmige Blutaustritte in ihrer Umgebung.

Lungen: Vereinzelt geringgradige Blutaustritte in der Umgebung der Kapillaren.

Milz: Der retikuläre Gewebsanteil überwog den lymphatischen. An zahlreichen Stellen kleine Blutaustritte.

Leber: Akute Stauung, Struktur undeutlich, trübe Schwellung bis vakuolige Degeneration der Leberzellen. Keine Fettablagerung.

Nieren: Wechselnd starke Blutfülle der Kapillaren. Quellung der Epithelien in den gewundenen Kanälchen. Keine Verfettung.

Chemische Untersuchung:

Organ	Gewicht der extrahierten Organmenge (g)	Extraktmenge (mg)	Gefundenes Antihistamin (γ)	Antihistaminkonzentr. (%)
Leber	300	22,0	19,8	6,6
Niere	69	8,1	14,5	21,0
Milz	50	4,6	4,3	8,6
Gehirn	1005	30,8	-	-

Die geringen Mengen Antihistaminkörper sind nach Meinung des Verfassers wahrscheinlich auf die späte Aufarbeitung der Organe zurückzuführen, so daß der Antihistaminkörper bereits enzymatisch abgebaut gewesen sein dürfte.

LEMBECK, LIPP, MARESCH (1959): Ein 3 Jahre und 3 1/2 Monate alter Junge hatten unbeobachtet eine nicht feststellbare Menge Neo-Antergan Tabletten zu sich genommen. Erbrechen, Zyanose des Gesichtes. Im Krankenhaus sofort Magenspülung. Trotz intensiver Kreislaufunterstützung traten 3 Stunden später tonisch-klonische Krämpfe auf. Nach 4 Stunden Ausbildung eines Lungenödems und Exitus.

Sektionsbefund:

Äußere Besichtigung: In den Nasenlöchern rein weißer bis silbriger, eingetrockneter, blasiger Schaum. Beim Bewegen der Leiche floß reichlich fast reinweißer, wässriger Schaum aus den Nasenlöchern, der schwärzliche Kohlepartikelchen enthielt. Pupillen beiderseits sehr weit.

Gehirn: An der Schnittfläche ausgeprochen geschwollen, sehr stark feucht glänzend. Rinde und Stammkerne eigenartig glasig, graubräunlich bis graubläulich, gefleckt. Hirnkammern zu fast kapillaren Spalten verengt. Das Hirngewebe in der Gesamtheit besonders aber das Kleinhirn eher blaß und blutarm. Hirnwindungen völlig abgeplattet und Furchen verstrichen. Harte Hirnhaut bläulich-rot.

Lungen: Voluminös und schwer, in den rückwärtigen Abschnitten blaurot bis blaugrau. An der Schnittfläche scheckig, teils hellgelb-rosa, teils dunkelrot, blutreich, sehr stark durchfeuchtet; es floß massenhaft weißliche feinschaumige Flüssigkeit ab. In den Brustfellsäcken vermehrt klare gelbliche Flüssigkeit. Alle serösen Häute wie Brustfell, Bauchfell, Herzbeutel, Herzfell, Leber und Milzkapsel, besonders aber das Gewebe

am Lungenstiel einschließlich des Herzbeutels auffallend glasig gequollen und flüssigkeitsdurchtränkt.

Herz: Im Herzbeutel vermehrt klare gelbliche Flüssigkeit. Rechte Herzkammer stark ausgeweitet. Das Blut in der linken Herzkammer und das aus den Lungen rückströmende Blut war auffallend wässrig. Herzmuskel stark feucht, blaß graurot.

Milz: Milzkapsel auffallend glasig gequollen.

Leber: Leberkapsel stark gequollen und eigentümlich bläulich. Lebergewebe an der Schnittfläche sehr feucht. Es floß ungewöhnlich reichlich klarer, serumähnlicher Saft ab. Blut in den Lebergefäßen sehr wässrig. Läppchenzeichnung verwaschen, das Zentrum blaß, das ganze Lebergewebe graugelblich.

Magen-Darmtrakt: Magen- und Darmüberzug weniger stark, aber immerhin noch deutlich gequollen und stark feucht. Der Magen war ausgeweitet, enthielt 60 - 70 ml schleimigen, reichlich mit Tierkohle untermischten Inhalt. Seine Schleimhaut zart gerötet, gequollen und von sehr reichlichem zähem Schleim bedeckt. Die Schleimhaut des Dünndarms erschien deutlich gerötet, stark aufgelockert, gequollen und von Schleim bedeckt. Dickdarmschleimhaut etwas gequollen und leicht gerötet.

Nieren: Nierengewebe blutreich und ebenfalls sehr stark durchfeuchtet.

Muskulatur: Allgemein ausgesprochen trocken, auch das retroperitoneale Gewebe und der Hüftmuskel ungewöhnlich trocken.

Mikroskopische Untersuchung:

Gehirn:

1. Großhirn und Medulla: Die Hirnsubstanz war ödematös aufgelockert. Die Nervenzellen enthielten in Kern und Zelleib je nach ihrer optischen Lagerung Vakuolen in wechselnder Zahl und Größe. Ähnliche Vakuolen zeigten auch Gliazellkerne. Größere Nervenzellen ließen überdies oft deutliche Chromatolyse erkennen. Die Nissl-Substanz war häufig kugelig gequollen, der Zellkern gegen die Peripherie verschoben: sog. Fischaugenzellen. Neben den beschriebenen Zellformen waren häufig andere Nervenzellen zu finden, die homogene, pyknotische und gelegentlich unregelmäßig zackig begrenzte Zellkerne sowie ein dunkel gefärbtes Zytoplasma besaßen, das teilweise noch einige freie Vakuolen enthielt. Die Kapillaren und kleinen Blutgefäße waren meist kontrahiert bzw. komprimiert, die größeren Gefäße dagegen bluthaltig.

2. Kleinhirn und Rückenmark: Ähnlicher Zustand wie in Großhirn und Medulla. Besonders deutliche Veränderungen der Zellen in den Binnenkernen des Kleinhirns. Kernvakuolen in den Ependymzellen des Zentralkanals und in den Zellen der Neuritscheiden, insbesondere der hinteren Wurzeln.

Lungen: Die Alveolarsepten waren ödematös gequollen und eher zellreich. Die Kapillaren in ihnen waren strotzend mit Blut gefüllt. Manche Alveolen enthielten Ödemflüssigkeit, gelegentlich außerdem auch Erythrocyten.

In allen Geweben fanden sich deutliche, oft auch sehr große Vakuolen in den Zellkernen. Deutlich begrenzte

Bindegewebszellen, wie z.B. Staubzellen, ließen überdies nicht selten auch größere Vakuolen in ihrem Zelleib erkennen.

Thymus: Rundzelliger und retikulärer Anteil hielten sich etwa die Waage. Die Zellkerne enthielten wieder eine größere oder mehrere kleinere Vakuolen. Einzelne Kerne der retikulären Zellen waren zu flüssigkeitsgefüllten Blasen umgewandelt. Das septale Bindegewebe war ödematös gequollen, die Kapillaren und kleineren Gefäße waren stark mit Blut gefüllt.

Milz: Der lymphatische Anteil des Parenchyms war vermehrt. Große Reaktionszentren nahmen die Malpighi'schen Körperchen fast ganz ein. In ihnen waren einzelne Reticulumzellen außerordentlich groß und besaßen ein wabiges oder vakuolisiertes Zytoplasma. Manche Kerne dieser Zellen enthielten auffallend große Nucleolen und außerdem Vakuolen, andere waren mit Kernfarbstoffen nur schwach oder nicht mehr tingierbar. Kernvakuolen waren überdies reichlich auch in anderen Parenchymzellen und in farblosen Blutkörperchen zu finden.

Leber: Läppchenzeichnung nicht sehr deutlich. Die Kontinuität der Leberzellamellen war gewahrt. Leberzellen deutlich begrenzt und etwas gebläht. Manche Zellen waren pflanzenzellähnlich hell, andere von undeutlich konturierten Vakuolen durchsetzt. Die Zellkerne enthielten ebenfalls kleinere oder größere Vakuolen. Manche Kerne waren zu flüssigkeitsgefüllten Blasen umgewandelt. Diese blasigen Zellkerne lagen hauptsächlich in den periportalen Läppchengebieten. Die Nucleolen der Leberzellkerne lagen oft nahe der Kernmembran oder lagen ihr dicht an.

Der Ribonucleoproteingehalt der Leberzellen war etwas

vermindert und nahm in zentrolobulärer Richtung weiter ab. Der Glykogengehalt war in den Läppchen allgemein herabgesetzt, doch wechselte die Glykogenmenge von Zelle zu Zelle stark. Die Leberzellen waren fettfrei, die Sinusoide eng, durch die vergrößerten Leberzellen zum Teil komprimiert und enthielten nur wenig Blut mit relativ vielen farblosen Blutkörperchen. Diese ließen keine Anzeichen einer gesteigerten Cytolyse erkennen. Die Kupffer'schen Sternzellen waren unauffällig, gelegentlich waren einzelne gebläht und enthielten im Kern und Cytoplasma Vakuolen.

In den periportalen Feldern waren die Arterien meist kontrahiert und blutleer, die Venenäste ebenfalls eher eng. Sie enthielten nur relativ wenig Blut. Die Kerne der Gallengangsepithelien wie auch mancher Bindegewebszellen ließen deutliche Vakuolen erkennen. Mastzellen waren relativ häufig. Sie zeigten gelegentlich eine unregelmäßige Kontur und waren teilweise von extracellulär liegenden, metachromatischen Granulis umgeben.

Magen-Darmtrakt: Die schleimproduzierenden Zellen des Oberflächenepithels und der Drüsen erschienen in der Regel sekretleer. Die Lymphknötchen der Lamina propria mucosae waren voluminös und enthielten große Reaktionszentren. In allen Geweben, einschließlich der intramuralen vegetativen Ganglien fanden sie wieder Kernvakuolen. Die Ganglienzellen zeigten außerdem deutlich vakuoläre Veränderungen ihres Zytoplasmas.

Die Haupt- und Belegzellen waren annähernd normal geformt. Die Granula der Hauptzellen zeigten jedoch nur relativ selten ihre übliche basophile Färbbarkeit. Sie reagierten weitaus häufiger, besonders in den tiefen Abschnitten der Drüsenschläuche in abnormer Weise

mäßig bis kräftig azidophil und wurden durch Eosin rot gefärbt, wobei die sekretkörnchenfreie und mitochondrienreiche, basale Zellzone seine Basophilie behalten konnte.

Mesenterial-Lymphknoten: Die Rindenknötchen enthielten große, deutlich begrenzte Reaktionszentren. In diesen waren die Reticulumzellen gebläht, ihr Zelleib manchesmal vakuolisiert. Zahlreiche Zellkerne der reticulären und lymphatischen Elemente zeigten Vakuolen. Die kleineren Blutgefäße und Kapillaren waren meist völlig kontrahiert oder eng und blutleer.

Nieren: Die Zellkerne der Glomerula enthielten Vakuolen. In den Hauptstücken war das Cytoplasma der Epithelien trüb geschwollen, manchmal vakuolisiert, die Kerne eher dicht. In vereinzelten helleren Zellkernen waren Vakuolen zu erkennen, ebenso lagen manchesmal auch voluminöse Vakuolen in vielen Zellkernen der distalen Nephronabschnitte und der Sammelrohre. Die Blutfüllung der Kapillaren wechselte besonders im Mark abschnittsweise stark.

Die gleichen Autoren berichten anschließend über einen weiteren Vergiftungsfall, bei dem ein 2-jähriges Mädchen wegen eines Hautausschlages Neo-Antergan-Tabletten verschrieben bekam. Das Kind hatte selbst 3 - 4 Tabletten eingenommen. Kurze Zeit nach Einnahme Erbrechen, Bewußtlosigkeit, Blaufärbung der Lippen und Atemnot. Nach 2 - 2 1/2 Stunden verstarb das Kind noch auf dem Transport in das Krankenhaus.

Sektionsbefund:

An den Bindehäuten der Augenlider vereinzelt feinste Blutungen. Pupillen merklich ausgeweitet.

Gehirn: Harte Hirnhaut bläulich-grau, weiche Hirnhäute zart, ihre Gefäße sehr stark blutgefüllt. Hirnwindungen völlig abgeplattet und Furchen verstrichen. An der Hirnschnittfläche Rinde und Stammkerne graurosa bis stärker gerötet. Das gesamte Hirngewebe sehr blutreich und stark durchfeuchtet. Hirnkammern eng. Verlängertes Mark an der Schnittfläche sehr feucht. Die weichen Schädeldecken auffallend trocken und blutarm.

Halsorgane: Muskulatur am Hals und Brust trocken und blaß. Schleimhaut am Kehlkopfeingang merklich geschwollen und stark aufgelockert in Falten gelegt. In der Luftröhre und deren Ästen reichlich weißlicher zähschleimiger Schaum.

Lungen: Die Lungen beiderseits voluminös und schwer. An der Schnittfläche in den vorderen Abschnitten hellrosa, in den rückwärtigen blaurot, etwas fleischiger.

Herz: Leicht vergrößert, vereinzelt subepikardiale Blutungen. Weißliche Quellung des Herzfells. Ausweitung beider Herzkammern, rechts stärker als links. Endokard glasig gequollen, Herzmuskel fest, auffallend blaß graurosa, stark feucht.

Milz: Vergrößert.

Leber: Stark vergrößert, auf der Schnittfläche sehr feucht glänzend, das Lebergewebe direkt glasig erscheinend.

Magen-Darmtrakt: Magen eher eng. Magenschleimhaut zart gerötet und merklich geschwollen. Mageninhalt sehr stark schleimdurchsetzt. Schleimhaut des Zwölffingerdarms

stark gerötet mit zahlreichen feinsten Blutungen. Sehr reichlich zäher Schleim im ganzen Dünndarm. Der Dünndarmüberzug zeigte stark vermehrte Gefäßzeichnung.

Übrige Organe o.B.

Mikroskopische Untersuchung:

Bis auf einige Ausnahmen zeigten sich hier dieselben Veränderungen wie bei dem oben erwähnten Fall, so daß die Verfasser keinen eigenen histologischen Befundbericht veröffentlichten. Sie erwähnen nur:

Magen: Ein kleinerer Teil der Hauptdrüsen war in diesem Fall in seinen tieferen Anteilen bei annähernd normaler Färbbarkeit der Zellen geschrumpft. Die Hauptzellen in den anderen Drüsenschläuchen erinnerten dagegen in ihrem Aussehen an die Zellen muköser Anteile von Speicheldrüsen. Sie waren hell, leer, ihre schaumig-wabigen Cytoplasmareste waren zart eosinophil gefärbt, ihre Kerne lagen platt gedrückt an der Zellbasis und enthielten zum Teil Vakuolen.

Im allgemeinen sind beim letzten Fall (mit kürzerer Überlebenszeit) die Erscheinungen besonders in jenen Organen (z.B. Leber) ausgeprägter und hauptsächlich um die zuführenden Gefäße lokalisiert, die aufgrund der enteralen Resorption des Antihistamins zunächst von diesem erreicht werden.

Chemische Untersuchung:

	1. Fall Neo-Antergan g/g bzw.ml	2. Fall Neo-Antergan g/g bzw.ml
Großhirn	0,45	--
Mittelhirn	0,25	--
Leber	1,00	150,0
Niere	0,10	110,0
Milz	0,13	--
Mageninhalt	0,004	--
oberer Darminhalt	--	1115,0
unterer Darminhalt	0,04	--
Harn	50,0	--
Liquor	0,003	--
Serum	0,30	--
Pleura-flüssigkeit	0,033	

Die sehr niedrigen Werte die im ersten Fall im Magen-Darmkanal gefunden wurden, ergaben sich nach Ansicht der Verfasser durch das reichliche Vorhandensein von Kohlesuspension, die eine teilweise Ausspülung und teilweise adsorptive Bindung des Giftes bewirkte.

Die fehlende Harnausscheidung im zweiten Fall ist wohl darauf zurückzuführen, daß hier der größte Teil des Neo-Antergan bereits im Gewebe abgebaut worden ist und die Vergiftung ohne Therapie in 2 1/2 Stunden zum Tode geführt hat.

WÖLKART (1955): Ein 4 1/2-jähriges Mädchen nahm 15 Tabletten Neo-Antergan zu sich. Nach 20 Minuten fahles, blasses Aussehen, rascher Puls, 3/4 Stunde nach Spitalaufnahme Exitus im Krampfanfall.

Sektionsbefund:

Gehirn: Massive Hyperämie der Meningen, hochgradige wässrige Schwellung des Groß- und Kleinhirns.

Lungen: Starke Blähung und akute Stauung der Lunge. Blutig-schaumiger Schleim in der Trachea sowie in den großen und mittleren Luftwegen.

Milz: Hyperämie.

Leber: Hyperämie, trübe Schwellung.

Magen-Darmtrakt: o.B.

Nieren: Hyperämie.

Nirgends subseröse Blutungen.

Mikroskopische Untersuchung:

Gehirn: Ödem und Hyperämie.

Schilddrüse: Blasses Kolloid mit Resorptionslücken, isoprismatische bis hochprismatische helle Epithelzellen.

Lungen: Akute Stauung und Ödem mit intraalveolärer Ödemflüssigkeit.

Milz: Stauung, weite Venen und Arterien.

Leber: Zellen groß, hell, zum Teil wolkiges Protoplasma, zum Teil Vakuolen. Zellkerne o.B., geringe Verfettung. Die Äste der V. hepatica et porta sowie der A. hepatica weit. Die Periportalfelder sonst o.B.

Nieren: Weite Venen und Arterien, Epithel der Tubuli contorti I trüb geschwollen, zum Teil geringfügig vakuolär verändert.

Nebennieren: Hyperämie und guter Lipoidgehalt.

Chemische Untersuchung:

Harn, Blut, Magen-Darmtrakt, Leber, Lunge, Niere, Milz zeigten eine positive Reaktion auf Neo-Antergan.

Weitere Antihistaminika: Metapyrilen, Diphenhydramin

Metapyrilen ist ein Äthylendiaminderivat mit der Formel:

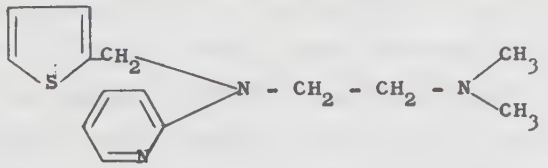

Metapyrilen

Vergiftungen:

RIVES (1949): Ein 16 Monate altes Mädchen hatte 0,1 g Metapyrilene hydrochlor. zu sich genommen. Beginn der Symptome nach etwa 3 Stunden, Übelkeit, Erbrechen, Somnolenz, Erregungszustände, Zittern, klonische Krämpfe.

15 Stunden später Todeseintritt.

Sektionsbefund:

Gehirn: Hirnödem.

Lungen: Lungenödem mit intraalveolären Blutungen.

Milz: Stauung.

Leber und Pankreas: Trübe Schwellung.

Nieren: Degeneration und Fragmentation der Tubuli.

Keine Chemische Untersuchung !

Diphenhydramin ist ein Colaminderivat, unter dem Namen Benadryl[R] bekannt, mit der chemischen Formel:

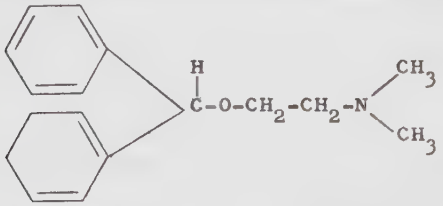

Diphenhydramin

Vergiftungen: AARON (1953): Ein 2 1/2-jähriges Kind nahm eine unbekannte Menge Benadryl. 2 1/2 Stunden später Augenrollen, Herumschlagen mit den Armen, stärkster Erregungszustand, Cyanose, Krämpfe. Tod 5 Stunden nach Einnahme trotz 2-maliger Magenspülung und Sauerstoff.

Sektionsbefund:

Lungen: Ekchymosen unter der Lungenpleura beiderseits, blutig wässrige Flüssigkeit in der Trachea; die Lunge

zeigte neben dunkelroten, eingesunkenen Herden auch blasse, emphysematöse Bezirke.

Milz: Etwas gestaut.

Leber: Leichte trübe Schwellung.

Magen-Darmtrakt: o.B.

Mikroskopische Untersuchung:

Gehirn: Erweiterte Hirnkapillaren.

Lungen: Inter- und intraalveoläre massive Blutungen neben emphysematösen Herden, mäßige Epitheldesquamation der kleinen Bronchien.

Herz: Leichte trübe Schwellung des Myokards.

Leber und Nieren: Leichte trübe Schwellung.

Chemische Untersuchung:

Benadryl^{R} konnte in Blut, Urin und Magenspülflüssigkeit nachgewiesen werden.

N A R K O T I K A

Fluroxen

FLUROXEN

Das Inhalationsanästheticum Fluroxen ist chemisch 2,2,2,-Tri-fluor-äthyl-vinyl-äther. Seine hepatoxischen Eigenschaften sind schon seit einiger Zeit bekannt.

Vergiftungen:

REYNOLDS, BROWN, VANDAM (1972): Eine 69-jährige Frau mit Grand mal-Epilepsie seit ihrem 15. Lebensjahr war mit Diphenylhydantoin (Dilantin) 300 mg/die und Phenobarbital 120 mg/die behandelt worden und hatte auch seit unbekannter Zeit Phenylbutazon (Butazolidin) gegen Polyarthritis erhalten.

Aufgrund eines präpylorischen Magenulcus an der kleinen Kurvatur, das über mehrere Jahre andauerte, unterzog sie sich einer Gastrektomie, Gastrojejunostomie und Vagotomie. Die 5 3/4 Stunden dauernde Anästhesie wurde mit Pentothal 200 mg i.v., 6o % Lachgas und 6 % Fluroxen, letzteres zwischen 4 - 6 % über die ganze Narkose hinweg, angesetzt, zusätzlich 160 mg Flaxedil. Nach der Operation traten Tachykardie, Blutdruckabfall von 120 auf 100/60, subfebrile Temperaturen auf und schließlich nach 36 Stunden der Exitus letalis ein.

Sektionsbefund:

Gehirn: Herdförmige cystische Degeneration im rechten Frontallappen.

Leber: Ausgedehnte hämorrhagische zentrilobuläre Lebernekrosen, besonders im linken Lappen. Die Nekrosen erstreckten sich auf das Leberparenchym und die Kupffer'schen Sternzellen; das Cytoplasma der vorhandenen Leberzellen war schaumig vakuolisiert. Nirgends Lappenzerfall oder Anzeichen einer Regeneration. Die V. portae, die Leberarterien und der Ductus choledochus waren offen und die Gastroenterostomie ordnungsgemäß durchgeführt. Die narbige Basis des resezierten Magenulcus wurde an der Unterfläche des linken Leberlappens gefunden.

Keine chemische Untersuchung !

Die Verfasser schließen eine Virushepatitis aus aufgrund des atypischen infausten klinischen Verlaufes und des pathologischen Bildes, das gewöhnlich bei der Virushepatitis die Kupffer'schen Sternzellen nicht betrifft und auch den Bau der Lebersinusoide nicht verändert.

Sie diskutieren vielmehr einen erhöhten Metabolismus des Inhalationsanästheticums Fluroxen durch eine Vorbehandlung mit Phenobarbital und Diphenylhydantoin. Phenobarbital erhöhe die Lebertoxizität anderer halogenierter Kohlenwasserstoffe, Chloroform und Tetrachlorkohlenstoffe, wodurch die Gefährlichkeit dieser Narkotika gesteigert würde.

A N T I E P I L E P T I K A

Primidon

PRIMIDON

Primidon oder Mysoline[R] wurde als Antiepilepticum in den Handel gebracht. Die spasmolytische Wirkung ist zweimal größer und seine Toxizität bedeutend geringer als die des Phenobarbitals.

Primidon ist den Barbitursäurederivaten nahe verwandt und wird bezeichnet als: 5-Äthyl-hexahydro-4,6-dioxo-5-phenyl-pyrimidine. Strukturell steht es dem Phenobarbital nahe.

Chemische Formel:

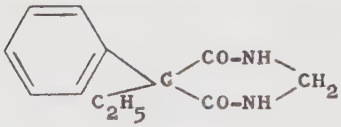

Mysoline

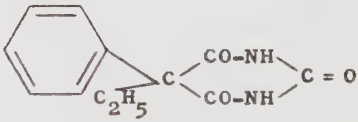

Phenobarbital

Therapeutische Dosis:

Tägliche Dosis für Erwachsene: 0,75 - 1,5 g in zwei Portionen verteilt (morgens und abends) eingenommen.

Vergiftungen:

BOGAN, RENTOUL, SMITH (1965): Die Verfasser beobachteten eine Vergiftung bei einem 4o-jährigen Mann mit 130 Tabletten (à 0,25 g) Primidon. 5 Stunden nach Einnahme Einlieferung in das Krankenhaus, Exitus 13 Stunden später.

Sektionsbefund:

Lungen: Ödem.

Magen: Blutüberfülle der Magen-Mucosa.

Chemische Untersuchung:

Gehirn	7,5 mg%	Phenobarbital
Leber	27,5 mg%	"
Blut	9,3 mg%	"
Urin	6,7 mg%	"

FAZEKAS, RENGEI (196o): Ein 21-jähriges Mädchen litt seit dem 12. Lebensjahr an Epilepsie. Trotz regelmäßiger Anwendung von Antiepileptica (Ptimal, Mysoline, Sacerno, Phenobarbital) wiederholten sich zeitweise die Anfälle. Eines Morgens wurde sie in bewußtlosem Zustand aufgefunden. Sie hatte 79 Tabletten Mysoline (= 19,75 g) und 32 Tabletten Phenobarbital (à 0,1 g = 3,2 g) eingenommen.

Unter den Symptomen plötzlicher Atemlähmung verstarb sie 1 Tag später.

Sektionsbefund:

Mittelgroße blaßbläuliche Leichenflecke, Pupillendurchmesser 5 mm.

Gehirn: Blutreichtum der harten und weichen Hirnhäute und des Gehirns, Gehirnödem.

Lungen: Blutreichtum und Ödem der Lunge. Beiderseitige Bronchopneumonie.

Herz: Gewicht 290 g. Punktartige Blutungen unterhalb der Visceralmembran des Herzmantels. Verdickung der Mitralis.

Milz: 15 x 7 x 3 cm, 130 g.

Leber: 1400 g, blutreich, linsen- und pfennigstückgroße hellgelbe nekrotische Herde in der Lebersubstanz. Degeneration des Leberparenchyms.

Magen-Darmtrakt: Magenschleimhaut blutreich mit zahlreichen punktartigen Blutungen und reichlich winzigen grauweißen zerbröckelten Substanzstückchen (Tablettenreste).

Nieren: Gesamtgewicht der beiden Nieren 29o g. Nephrose.

Nebennieren: Mit stark höckriger, derber Oberfläche mit einem Gesamtgewicht von 15 g.

Harnblase: Punktförmige Blutungen in der Schleimhaut.

Ovar: Kirschgroßes, mit 1 mm dickem Luteinisationsrand umgebenes Corpus hämorrhagicum im rechten Ovarium.

Uterus: Blutungen in der Uterusschleimhaut.

Mikroskopische Untersuchung:

Gehirn: An verschiedenen Gebieten der Großhirnrinde, wie im Stirnlappen, Schläfenlappen, in der Rinden- und Marksubstanz verschiedener Gyri des Occipitalpols, im Kleinhirn, im Gebiet der Stammganglien, in der Brücke und im verlängerten Mark diffuser, in den Kapillaren, Präkapillaren und Venen, hochgradiger Blutreichtum, stellenweise Stasen, mehrerenorts perivasale Blutungen, bei fast allen Gefäßen hochgradige Dilatation des Virchow-Ronbinschen Raumes, anderweitig perivaskuläre Ödeme. Ganglien und zahlreiche Gliazellen waren von hellen Höfen umgeben (Ödeme), in mehreren Gefäßen waren granulierte Zellen

oder mit Fettkörnchen beladene Wanderzellen wahrnehmbar. Einige Venen des Schläfenlappens enthielten Fibrinnetze. Viele Venenwände waren ödematös durchtränkt; die Wände mancher Venen und kleineren Arterien waren nekrotisiert und mit einem aus Gliazellen und Serum bestehenden Hof umgeben. In zahlreichen Gefäßen fehlten die Endothelzellen. Im Bereich der Gehirnrinde und der Stammganglien, Ganglienzellenentartung (Tigrolyse, Karyolyse, Karyorhexis, Homogenisation) und Neuronophagie. In den Endothelzellen mancher Kapillaren wenig Fettgranula.

Lungen: Großer Blutreichtum, blutiges Ödem. Desquamative pneumonische Herde. In den Alveolen reichlich mehrkernige Histiocyten, abgelöste Alveolenepithelzellen, wenige Leukocyten und Wanderzellen mit reichlich sudanophilen Granula und schwarzen Schollen im Plasma. Sehr zahlreiche schwarze Körnchen in den Alveolarhöhlen und -wänden, in den Gefäßwänden und -lumina. Loslösung der Endothelzellen der Gefäße.

Herz: Neben Blutreichtum und guter Kernfärbung, Segmentation und Fragmentation, verstreut einige Blutungen.

Milz: Blutreichtum, ödematöse Durchtränkung. In den Gefäßen reichlich körnelig zerfallende Leukocyten. In den Reticulumzellen und Pulpazellen überaus zahlreiche kleinere und größere, sphärische schwarze Granula. Zellarme Keimzentren. In den Milzsinus reichlich ausgelaugte Erythrocyten.

Leber: Erweiterte, mit Erythrocyten oder Blutserum ausgefüllte Kapillaren und Venen. In mehreren Lebervenen waren dem Blut oder Blutserum 2 - 8 Leberzellen untermischt (Fäulnis). Stellenweise Fragilität der Lebertrabekel (Desintegration). Trübe Schwellung und herdartige Nekrose der Leberzellen. Viele zweikernige Leberzellen. In den Wänden und Lumina der Venen frei und auch in

Leukocyten und Monocyten grobe schwarze Granula. Die gleiche schwarze Granulation wurde in den vergrößerten Kupfferschen Zellen und im Plasma vieler Leberzellen sowie perinucleär in den reticulären Zellen sichtbar.

Nieren: Blutreichtum und ödematöse Durchtränkung der Glomeruli. Ödematöse Quellung der Bowmann'schen Kapsel. Zerfall der Wand einiger ödematös gedunsener Glomeruluskapillaren. Trübe Schwellung und stellenweise Nekrose der Epithelzellen der gewundenen Kanälchen. Herdige parenchymatöse Degeneration und Nekrose der Epithelzellen in den geraden Kanälchen (nekrotisierende Nephrose) und Verlängerung und stellenweise Zerfall der Zellkerne. Zahlreiche zweikernige Kanälchenepithelzellen. In der Nierensubstanz großer Blutreichtum und kleinere Blutungen. In den gewundenen und geraden Kanälchen Loslösung degenerierter und nekrotisierter Epithelzellen. Zahlreiche Erythrocyten in den Lumina vieler gewundener und gerader Kanälchen. Eiweißartige reticuläre Substanz in den Höhlen zahlreicher gewundener und gerader Kanälchen. Stellenweise Loslösung der Gefäßendothelzellen. Schwärzliche Granula in den Glomeruluskapillaren, in den Wänden und den Lumina von Venen und Arterien.

Chemische Untersuchung:

Der qualitative Nachweis des Mysolines in den im Magen gefundenen Tablettenresten und im subcutanen Bindegewebe war stark positiv.

P S Y C H O P H A R M A K A

Orphenadrin

Chlorprothixen

Plimasin

Celocurin

ORPHENADRIN

Orphenadrin gehört zu den Tranquillizern aus der Diphenylmethangruppe. Es ist ein schwaches Stimulans mit antriebssteigernder, zentral aktivierender Wirkung durch Normalisierung bestimmter Zwischenhirnsysteme. Es wirkt auf extrapyramidale motorische Zentren und beseitigt hypokinetisch-rigide Symptome des Parkinsonismus. Dem reserpindämpfenden Effekt auf das Atemzentrum wirkt Orphenadrin entgegen. Außerdem weist es anticholinergische Eigenschaften auf. Hohe Dosen führen zu Erregungszuständen und klonischen Krämpfen.

Chemische Formel:

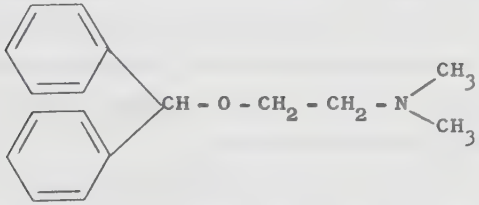

Orphenadrin

Therapeutische Dosis:

ED: 10 - 50 mg.

Vergiftungen:

BÖSCHE, MALLACH (1969): Ein 2-jähriger Junge schluckte 13 oder 14 Dragees Mephenamin forte (= 650 - 700 mg Orphen-

adrinhydrochlorid). 30 Minuten später bekam er blaue Lippen, litt unter Atemnot, krampfte und wurde bewußtlos. 10 Minuten später Magenspülung, wobei aber keine Dragees entfernt wurden. 23 Stunden nach Beginn der Vergiftung trat der Tod ein.

Sektionsbefund:

Gehirn: Hochgradige Schwellung des Gehirns mit starker Abplattung der Hirnwindungen an der Mantelfläche beider Großhirnhalbkugeln; mäßige Druckerscheinungen am Gyrus hippocampus und an den Kleinhirnhalbkugeln. Hirngewicht 1200 g.

Lungen: Starke Blutfülle und Feuchtigkeitsdurchtränkung (hämorrhagisches Ödem) der Lungen mit beginnender herdförmiger Lungenentzündung.

Mäßige Stauungsergüsse in Brust- und Bauchhöhle.

Leber: Feintropfige Leberepithelverfettung in den Läppchenzentren, staubförmige in den Intermediärzonen.

Magen-Darmtrakt: Zahllose punktförmige Stauungsblutaustritte in der Magenschleimhaut.

Nieren: Trübe Schwellung der Tubulusepithelien in der Niere wegen fortschreitender Autolyse nicht sicher zu beurteilen. Feintropfige Verfettung der basalen Zellabschnitte in den Tubuli contorti I. Ordnung; Sekretablagerungen auf dem Innenblatt der Bowman'schen Kapsel. Stark entwickeltes lymphatisches System.

Chemische Untersuchung:

Mageninhalt	4,5 mg	Orphenadrin
Leber	14,5 mg%	"
Lungen	6,3 mg%	"
Muskulatur	2,0 mg%	"
Gehirn	1,0 mg%	"

CHLORPROTHIXEN

Chlorprothixen ist ein phenothiazinähnliches Arzneimittel mit der chemischen Bezeichnung: α-2-Chlor-9-(3-dimethylamino-propyliden)-thioxanthen. Es gehört zu den Pharmaka mit vorwiegend psychosedativer und neuroleptischer Wirkungsweise.

Chemische Formel:

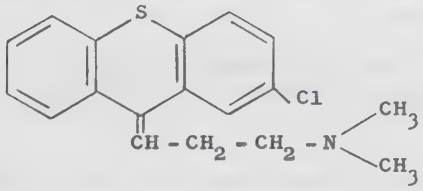

Chlor-
prothixen

Therapeutische Dosis:

Durchschnittliche Tagesdosis: 15 - 300 mg

FREUNDT und Mitarb. (1963): Chlorprothixen führte bei einer 43-jährigen, an paranoid-halluzinatorischer Schizophrenie leidenden Patientin nach Einnahme einer Überdosis trotz intensiver Therapie 20 Stunden später zum Tod.

Sektionsbefund:

Gehirn: Angedeutet reifungsgestörtes Gehirn mit etwas plumpem Windungsmuster. Gefäßanomalien im Bereich des caudalen Hirnstamms: Die rechte A. vertebralis war im Verhältnis zur linken deutlich hypoplastisch; die A. cerebelli anterior inferior entsprang auf der linken Seite regelrecht aus der A. basalis, rechts dagegen aus der rechten A. vertebralis. Beide Aa. auditivae internae fehlten an ihrer Abgangsstelle aus der A. basalis. Venöse Hyperämie. Allgemeines Hirnödem, besonders auch im Hirnstamm. Äußerlich eigenartige Trockenheit des Gehirns.

Halsorgane: Kleinheit der Schilddrüse. Auffallende Blutverteilung, Hyperämie im Kapillar- und Venensystem des Atemtraktes und der Haut.

Lungen: Trockenheit der flächenhaft und strangförmig verwachsenen Lungen.

Herz: Trockenheit des braunatrophischen Herzmuskels. Hyperämie des kardio-vaskulären Systems (Herzmuskel ohne Leichenstarre).

Magen-Darmtrakt: Mageninhalt etwa 300 ml, Gemüse- und Nudeleintopfsuppe in wenig verändertem Zustand ohne erkennbare Tabletten oder Tablettenreste. Fleckförmig verteilt kleinflächenhafte Schleimhauthämorrhagien.

Nieren: Fetale Lappung der Nieren angedeutet.

Harnblase: Pralle Füllung, mit klarem, gelblichem Urin.

Mikroskopische Untersuchung:

Gehirn: Längsschnittpräparate des Metencephalon und Hemisphärenübersichtspräparate links in Höhe der Substantia nigra mit den Hirnschenkeln und oralem Brückenanteil zeigten eine massive ödematöse Durchtränkung der Hirnsubstanz, stellenweise mit einem erheblichen perivaskulären Ödem. An Markscheidenpräparaten erkannte man nicht nur in den ödemempfindlichen Gebieten der Ventrikelumschlagstelle und an den Grenzzonen der provinziellen Gefäßversorgung, sondern auch in den tiefen Marklagern einen diffusen Markscheidenschwund frischerer Art; im Schläfenlappen reichte dieser stellenweise bis in die Markzungen hinein. In den Rindengebieten und in den Kernregionen, besonders in den thalamischen Territorien und im Gebiet der Formatio reticularis der Brücke waren Ödemschäden der Ganglienzellen bis zu Verflüssigungserscheinungen und Schwund festzustellen. Die Glia war stellenweise in den Ödemzonen zellig proliferiert, häufig auch in den Verflüssigungsprozeß mit einbezogen. Der Ependymbelag war noch größtenteils erhalten, an einzelnen Stellen jedoch durch ödematöse Verquellung des subependymären Lagers abgeschilfert. Alle Rindenanteile wiesen unterschiedlich starke, frischere Ödemschädigungen auf. Neben reversiblen ödembedingten Axonschwellungen fanden sich zahlreiche irreversibel geschädigte Neuriten, besonders im Bereich des Lemniscus medialis, der trunco-thalamischen Bahnen und im hinteren oberen Thalamusstiel. Innerhalb des stark ödembetroffenen Hirnstammes wiesen auch die Substantia nigra und der Nucleus ruber eine massive frische Ödemschädigung auf. Am wenigsten vom Ödem betroffen waren der hintere Balkenabschnitt und die Hirnschenkel, hier waren auch die Markscheiden noch weitgehend intakt. Die Bindegwebsfaserstruktur war ödematös aufgelockert.

Hypophyse: Ödem im Hinterlappen.

Halsorgane: Thymusgewebsreste im Fettgewebe. Kapilläre Hyperämie der Schilddrüse.

Lungen: Stellenweise frische Bronchitis und Peribronchitis.

Herz: Reichlich braunes Pigment im Herzmuskel, feintropfige Faserverfettung.

Leber: Staubförmige, vereinzelt auch mittel- und grobtropfige Leberzellverfettung.

Pankreas: Interstitielles Ödem.

Nieren: Im Bereich der Tubuli contorti vereinzelt Epithelverfettung, verstärkt in den Henle'schen Schleifenstücken; allgemeines Ödem.

Nebenniere: Markzone stark ödematös aufgelockert im Sinn eines Status spongiosus, Kapselödem.

Chemische Untersuchung:

Mageninhalt: 352 mg unverändertes Chlorprothixen (= 7 Tabl. zu 5o mg). Die tatsächlich aufgenommene Menge konnte nicht ermittelt werden.

PLIMASIN

Als Kombinationspräparat eines Antihistaminicums und eines Psychoanalepticums besitzt Plimasin einen verstärkten antiallergischen und allgemein anregenden Effekt.

Es enthält folgende Wirkstoffe:

Benzyl-(α-pyridil)-dimethyläthylendiamin HCl
= Tripelennamin oder Pyribenzamin[R]

Phenyl-(α-piperidyl)-(2)-essigsäuremethylester HCl
= Methylphenidat H oder Ritalin[R]

Chemische Formeln:

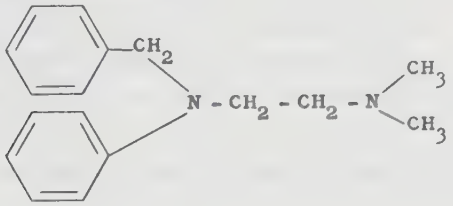

Tripelennamin

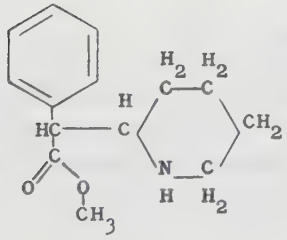

Methylphenidat

Therapeutische Dosis: 2 - 3 mal täglich 1 Dragee.

Vergiftungen:

HARDMEIER (1965): Der Verfasser berichtet über eine perorale Vergiftung bei einem 2 3/4 Jahre alten Kleinkind mit Tod innerhalb 1 - 1 1/2 Stunden unter tonisch-klonischen Krämpfen. Es hatte 16 Tabletten Plimasin eingenommen mit 400 mg Tripelennamin und 80 mg Methylphenidat.

Sektionsbefund:

Gehirn: Starke allgemeine akute Blutstauung, besonders starke Blutüberfüllung der Gefäße des Gehirns und der weichen Hirnhäute, ausgesprochenes Hirnödem mit Hirnschwellung und deutlichen Zeichen von Hirndruck,d.h. die Hirnwindungen waren deutlich abgeplattet und die Furchen fast vollständig verstrichen. Hirngewicht 1350 g.

Halsorgane: Ausgesprochener sog. Status thymo-lymphaticus, d.h. die Briesdrüse und die lymphatischen Apparate, insbesondere die Gaumenmandeln, waren überdurchschnittlich kräftig entwickelt.

Ebenso waren die Lymphknoten im Dünndarmgekröse und die der Milz vergrößert.

Mikroskopische Untersuchung:

Gehirn: Ödem, ganz leichte feintropfige Verfettung der Endothelien kleiner Gefäße im Bereich der Stammganglien, eine Veränderung, die akut-toxisch entstanden sein dürfte.

Lungen: Lungenödem bei Linksversagen, evtl. aus neurogener Ursache.

Magen: Es fanden sich ca 250 g zur Hälfte wässrige, zur anderen Hälfte dickbreiige bis dünnbreiige, leicht säuerlich riechende Massen.

Chemische Untersuchung:

Organe bzw. Körperflüssigkeiten	Menge (g)	Tripelennamin (mg)	Tripelennamin (mg/100 g berechnet)	Methylphenidat (mg)
Mageninhalt unverdünnt	ca 10	ca 20	200	3 - 5
Mageninhalt verdünnt	ca 250	20	8	3 - 5
Dünndarminhalt	20	5	25	1
Dünndarmwand	200	10	5	1,5-2
Dickdarm	150	3	2	1
Leber	300	6	2	1
Niere	75	1	1,3	
Galle	5	0,25	5	0,15
Blut	100	0,2	0,2	
Gehirn	500	2,5	0,5	o,2

CELOCURIN

Celocurin stellt ein synthetisches Mittel dar, das als Krampfschutz in der Elektroschocktherapie verwendet wird. Aufgrund der Muskelerschlaffung, die dieses Medikament bewirkt, werden Frakturgefahren und unangenehme psychische Begleiterscheinungen vermieden.

Celocurin ist ein in Schweden hergestelltes synthetisches Jodsalz einer quartären Ammoniumbase, N.N'-[2.2'-(Succinyldioxy)-diäthyl]-bis-trimethylammoniumhydroxyd. Es lähmt nur die Skelettmuskeln, beeinflußt aber nicht das Nervensystem und setzt kein Histamin frei.

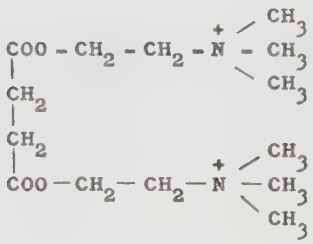

2 OH^-

Celocurin

Therapeutische Dosis:

ED: 0,1 - 0,2 mg/kg Körpergewicht i.v.

Vergiftungen:

SCHÖNBERG (1955): Ein 36-jähriger Mann, der trotz mehrerer Entwöhnungskuren, immer wieder rückfällig wurde und große

Mengen Saridon und Cardiazol-Dicodid zu sich genommen hatte, sollte aufgrund seiner psychischen Verfassung eine Elektroschockbehandlung erhalten. Der Vorversuch wurde mit dem Muskelerschlaffungsmittel Celocurin durchgeführt, dabei wurde die minimale Dosis von 0,1 mg/kg Körpergewicht angewendet und innerhalb von 15 Sekunden injiziert. Der Patient starb in der nächsten halben Stunde nach einem epileptischen Anfall.

Sektionsbefund:

Gehirn: Leichte Oligämie und Ödem der Hirnhäute, flüssiges Blut.

Halsorgane: Stark ausgebildeter lymphatischer Apparat vor allem am Rachenring.

Lungen: Starke passive Hyperämie der Lungen mit Lungenödem. Mageninhalt in den Bronchien und in der Trachea als Zeichen von terminalem Erbrechen.

Herz: Starke braune Atrophie und leichte Verfettung sowie Ödem des Myokards.

Milz: Cyanose.

Leber: Groß, schwer, auffallend dunkle, braune Farbe.

Nieren: Sie zeigten oberflächlich etwas Höckerung und unregelmäßige narbige Einziehungen. In den stärkeren Einziehungen fanden sich etwas kleine gelbliche Knötchen, zum Teil auch weißliche Flecken. Das Parenchym war trüb, gelblich rot. Die Markkegel waren oliv-grünlich bis bräunlich verfärbt, wobei die Markkegelspitzen vielfach eingeschmolzen waren. Diese Veränderungen entsprachen immer den stark

narbig eingezogenen Partien, die etwa ein Drittel bis die Hälfte der Nierenoberfläche umfaßten. Das übrige Parenchym war ebenfalls trüb. In der Rinde fanden sich feine Blutungen.

Mikroskopische Untersuchungen:

Gehirn: Es bestanden histologisch keine schweren herdförmigen Veränderungen. Immerhin fanden sich Blutungen um die Gefäße herum. Die Gefäßwandungen färbten sich eigenartig homogen, und es kam im Bereich solcher veränderter Gefäße zu feinen Blutaustritten. Die Virchow-Robinschen Räume waren teilweise weit und enthielten vermehrt Erythrocyten. In der Umgebung der Gefäße vielfach ödematöse Quellung mit starker Auflockerung der Hirnsubstanz. Die weichen Hirnhäute waren vielfach etwas stärker zellig infiltriert und bindegewebig induriert.

Herz: Braune Atrophie, leichte Verfettung und etwas Fragmentation.

Leber: Ausgesprochene braune Atrophie. Das Parenchym war dissoziiert, die Glisson'sche Kapsel verbreitert.

Nieren: Sie zeigten eine umschriebene schwere interstitielle Entzündung mit Schrumpfung. Große Gebiete der Nieren waren stark eingefallen, narbig und von Lymphocyten sowie spärlichen Plasmazellen durchsetzt. Teilweise war die Bowman'sche Kapsel verdickt, einzelne Glomeruli fibrös und hyalin verändert. Das Epithel der Kanälchen war stellenweise überhöht und zeigte feine Sprossungen, an anderen Stellen war der Epithelbelag niedrig. Die Gefäße zeigten starke Wandverdickungen. Am stärksten war der Entzündungsprozeß im Grenzgebiet von Mark und Rinde ausgeprägt.

Knochenmark: Hier fand sich fast reines Fettmark, eine Knochenmarksschädigung als Folge des Analgetikaabusus.

Keine chemische Untersuchung.

A N A L E P T I K A

Cardiazol

Campher-Cardiazol

CARDIAZOL

Chemisch ist Cardiazol Pentamethylentetrazol, das keine direkte Herzwirkung besitzt, sondern zur Erregung des Vasomotorenzentrums führt und einen starken Erreger des Atemzentrums darstellt. Bei Überdosierung kommt es zu epileptiformen Krämpfen.

Chemische Formel:

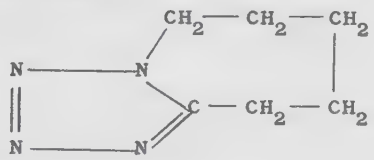

Cardiazol

Therapeutische Dosis:

o,1 g Cardiazol für Erwachsene, die durchschnittlich 3 - 4 mal täglich, nötigenfalls stündlich einzunehmen ist. Im Bedarfsfall läßt sich die Gabe auf das Doppelte erhöhen.

Injektion: Nach Bedarf 1 ml s.c., i.m. oder i.v.

Säuglinge und Kleinkinder: 1/4 - 1/2 ml oder 1/2 Tablette

Vergiftungen:

ESSER, KÜHN (1933): Ein 22-Jähriger trank in suicidaler Absicht 100 ml 10-%ige Cardiazollösung. Exitus nach 1 Stunde nach einem epileptischen Anfall.

Sektionsbefund:

Kopf: An der Innenseite der Kopfschwarte reichlich punktförmige Blutaustritte.

Gehirn: Dura und Sinus o.B. Meningeale Gefäße bis in die feinen Zweige prall gefüllt, starke Hyperämie des Gehirns mit auffallend vielen wegwischbaren Blutpunkten in allen Hirnschnitten.

Halsorgane: Am rechten Zungenrand 1 cm hinter der Spitze eine 1 cm lang oberflächliche Verletzung (epileptischer Zungenbiß). Thymus von gleichmäßig fettigem Glanz, aber nicht von Fettgewebe durchwachsen, sondern deutlich drüsig.

Herz: Petechien am Epikard der linken Kammer, Dilatation des Herzens, Trübung des Herzmuskels. Blut in der ganzen Leiche flüssig.

Milz: Milzfollikel deutlich, aber nicht vergrößert, Lymphdrüsen nicht vergrößert.

Leber: Reichlich anämische Flecke der Leber.

Verdauungskanal: Im Magen etwa 100 ml schleimiger graurötlicher, sauer reagierender dünner Speisebrei. Sonst keine pathologischen Besonderheiten.

Nieren: Ohne auffälligen Befund.

Mikroskopische Untersuchung:

Gehirn: Sehr starke Hyperämie der Großhirnrinde, sowohl venös, als auch arteriell und kapillär. Stellenweise verfettete Zellen in den tieferen Wandschichten von Venen und Arterien von hellem, bläschenförmigem Aussehen. Sonst keine Fetteinlagerungen in den Zellen. Vereinzelt beginnende Thrombosen. Ganglienzellen und Glia der Großhirnrinde unverändert.

Die Meningen wiesen die gleichen hochgradigen Blutfüllungszustände besonders der venösen Gefäße auf. Daneben fanden sich manchmal flache, lockere, streifenförmige Blutaustritte in das Bindegewebe.

An den Stammganglien, der Pons, der Medulla und den Kleinhirnhemisphären zeigten sich die gleichen Befunde wie an der Großhirnrinde.

Halsorgane: Thymus von ausgesprochen drüsigem Bau. Kaum von Fettgewebe durchwachsen. Sämtliche Thymuszellen von feinen Fett-Tröpfchen erfüllt, zum Teil sogar völlig verfettet. Kerne bei allen Färbungen sehr blaß gefärbt, ihre Konturen stark verwaschen, Chromatingerüst selbst bei starker Vergrößerung nicht mehr zu erkennen.

Lungen: Hochgradige Hyperämie, vorwiegend der Venen. In geringerem Grade waren auch die Arterien an der Blutfülle beteiligt, jedoch kaum die Kapillaren. Letztere wiesen nur fleckweise in den subpleuralen Gebieten, aber auch fleckweise mitten im Lungengewebe einen erheblichen Füllungsgrad auf. An derartigen Stellen fanden sich kleine subpleurale Blutungen, sowie mitten im Lungengewebe Gruppen blutgefüllter Alveolen. Lungengewebe im übrigen intakt, insbesondere kein Ödem.

Herz: Hochgradige Fragmentation; Fasern meist in kleine Bruchstücke zerfallen. Im Gegensatz zum sonst üblichen Fragmentationsbild waren diese Bruchstücke sehr oft nicht in geordneten Reihen, sondern in einem eigenartigen Gewirr angeordnet. Dieses Gewirr war die Folge auffallender Differenzen in der Breite der einzelnen Bruchstücke: schmale, mittelbreite und breite wechselten auf engem Bezirk unregelmäßig miteinander ab. Färbbarkeit der Faserabschnitte sehr wechselnd: bei Eosin teils hellrötlich, teils rot, teils bläulichrot. Auch diese Färbungsdifferenzen fanden sich auf engem Bezirk nebeneinander.

Begrenzung der Faserbruchstücke nach außen hin im allgemeinen gut, gelegentlich aber auch leicht verwaschen. Plasma fast durchwegs verwaschen-wolkig, infolgedessen selbst innerhalb der einzelnen Bruchstückchen Färbungsdifferenzen; Querstreifung aber überall erhalten. Eigenartige Kernformen der Muskelfasern: bald sehr langgestreckt, stäbchenförmig, Chromatin deutlich; bald rechteckig und dabei fast quadratisch, plump, mit gleichfalls einigermaßen erkennbarem Chromatingerüst; bald auffällig groß mit abgerundeten Ecken, Chromatin dabei stark auseinandergezogen, Kerne infolgedessen sehr blaß. Gröberes Zwischengewebe: Bindegewebsfasern oft auseinandergedrängt, Einzelfasern blaß gefärbt und mit verwaschenen Konturen. Bindegewebskerne in die Lücken der auseinandergedrängten Fasern verlagert. Ganz vereinzelt wenig polynucleäre Leukocyten im Zwischengewebe.

Leber: Deutliche Läppchenstruktur, normale Anordnung der Leberzellbälkchen. Plasma der Leberzellen zumeist verwaschen, wolkig getrübt. Die zentralen Leberzellen erheblich verfettet, eindeutige Verfettung der Kupffer-Zellen. Im Bindegewebe der Periportalfelder ziemlich reichlich Leukocyteninfiltration.

Milz: Ohne auffällige Veränderungen.

Niere: Glomeruli intakt. Epithel der gewundenen Kanälchen und der absteigenden geraden Kanälchen verquollen, wolkig trübe, völlig unscharf in den Konturen; Kerne nur zum Teil und auch dann nur ganz schattenhaft zu erkennen. Epithel der aufsteigenden geraden Kanälchen, der Schaltstücke und der Sammelröhrchen deutlich gefärbt, Zellgrenzen scharf, Kernfärbung gut. Nirgends Fetteinlagerung, dagegen diffuse bräunlichrote Tingierung der Epithelien der gewundenen und der geraden absteigenden Kanälchen.

Nebenniere: Fett in den Rindenzellen der Peripherie in fast normaler Weise erhalten, in der markwärts gelegenen Rindenhälfte dagegen bis auf ganz geringe Reste aus den Zellen geschwunden. Mark unverändert.

Chemische Untersuchung:

In sämtlichen Leichenorganen bzw. Körperflüssigkeiten war Cardiazol in mehr oder weniger großen Mengen nachweisbar. Die Gesamtmenge des gefundenen Cardiazols betrug nach Umrechnung auf das Gesamtgewicht der Organe 3,1685 g.

Magenspülflüssigkeit:	ca 2 g
Magen und Inhalt:	0,6372 g
Leber:	0,2884 g
Nieren:	0,0194 g
Blut:	0,0076 %
Urin (30 g):	0,0165 g
Gehirn:	0,0356 g

In Milz, Herz, Dünn- und Dickdarm war der Gehalt an Cardiazol äußerst gering und betrug zum Teil nur Spuren.

KAMPHER-CARDIAZOL

Kampher ist das oxydierte ätherische Kampheröl, das eine sehr schwere Löslichkeit in Blut und Wasser zeigt. Der Kampher ist im wesentlichen ein Narkotikum. Mit sehr hohen Kampherdosen kommt es beim Menschen zu einer Reizung der Großhirnrinde, zu epileptiformen Krämpfen und zur Bewußtlosigkeit,

Chemische Formel:

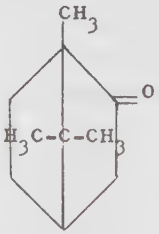

Kampher

Therapeutische Dosis:

Äußerlich wird der Kampher zu Einreibungen bei rheumatischen Schmerzen und Neuralgien verwendet.

Stimulans bei Herzrhythmusstörungen, bei fieberhaften Erkrankungen und Depotanalepticum.

Camphora ED 0,1 g

Oleum camphoratum bzw. Oleum camphoratum forte mit 10 bzw. 20 %

Kampher in Olivenöl zur s.c. oder i.m. Injektion. ED 1 - 2 ml.

Vergiftungen:

ILLCHMANN-CHRIST (1952): Die Verfasser berichten über zwei 5 und 9 Monate alte Kinder, die bei verhältnismäßig leichten akuten Infekten der Luftwege je 2 ml 20-%igen Kampheröles (je 0,4 g Kampher) intramuskulär injiziert bekamen. Daraufhin traten schwere tonisch-klonische Krämpfe auf, die sich nach weiterer Verabreichung von je 0,5 ml Cardiazol steigerten und bei dem älteren Kind nach 7, bei dem jüngeren nach 8 Stunden zum Tode infolge Kreislauf- und Atemlähmung führten.

1. Fall:

Sektionsbefund:

Gehirn: Starke Schwellung, eine von der Marksubstanz undeutlich abgesetzte Rinde und starke Füllung der Markgefäße, Striatum, Zwischenhirn, Brücke, verlängertes Mark und Kleinhirn waren auffallend kontrastreich.

Schädelhöhe: Dura mit Schädeldach noch völlig verwachsen. Starke Stauung der Leptomeningen mit streifigen kleinen Blutungen im Bereich der Gefäße. Deutlicher Kamphergeruch des Gehirns.

Halsorgane: Kehlkopf und Luftröhre enthielten etwas Schleim.

Lungen: Starke akute Lungenblähung bei einzelnen subpleuralen Blutungen und mäßiger schleimig-katarrhalischer Bronchitis.

Herz: Akute Dilatation besonders des rechten Herzens, das mit locker geronnenem Blut gefüllt war. Blasses kräftiges Myokard ohne Herdveränderungen.

Milz: Mittelgroße, ziemlich blutarme Milz ohne septische Reaktionen.

Leber: Trübe Schwellung der Leber, die einen starken Kamphergeruch erkennen ließ.

Magen-Darmtrakt: Im Magen 20 ml einer bräunlich schleimigen Flüssigkeit, ohne besonderen Geruch. Schleimhaut zart, grauweißlich. Auch übriger Verdauungskanal unauffällig.

Nieren: Sie zeigten eine stärkere fleckförmige Gefäßfüllung der Oberfläche, eine trübe Schwellung und einen besonders starken Kamphergeruch.

Mikroskopische Untersuchung:

Gehirn:

1. Großhirn: Obere Frontalwindungen: Die Ganglienzellen zeigten in großer Ausdehnung eine Schwellung der Zellleiber mit Auflösung der Nissl-Schollen, gut erhaltenen Fortsätzen und deutlichem Fibrillenbild. Die Kerne erschienen vielfach abgerundet, hell und groß, mit stärker sichtbaren Chromatinkörperchen (sog. akute Zellerkrankung). Die Oligodendroglia ließ Erscheinungen im Sinne der akuten Schwellung erkennen. Im übrigen bestanden keine Gliaveränderungen. Daneben zeigten aber einzelne oder kleine Gruppen von Ganglienzellen in disseminierter Form einen schmalen, scharf konturierten, im Nisslbild praktisch unfärbbaren, im Eosinpräoarat leuchtend roten Zelleib, während die Kerne teilweise Wandhyperchromatose und karyorrhektische Erscheinungen aufweisen, teilweise schmal, geschrumpft und pyknotisch erschienen (ischämische Zellerkrankung). Die Kapillaren, Präkapillaren und kleinen Venen waren stark gefüllt, in den kleinen Venen und Kapillaren

waren gelegentlich ausschließlich polynukleäre Leukocyten enthalten. Die Endothelien der Kapillaren erschienen vielfach geschwollen und scharf konturiert, das Gefäßrohr als Ganzes verquollen, mit verschwommener Zeichnung des Grundhäutchens. Die Adventitiazellen waren aufgequollen und in Ablösung begriffen. Im Bereich der kleinen Venen und Präkapillaren waren teilweise von aufgereihten Gliazellen begrenzte kleine Plasmaaustritte in das Gewebe nachzuweisen, denen ganz vereinzelt Erythrocyten beigemengt waren. Die perivaskulären und pericellulären Räume waren erweitert, färbten sich im van Gieson-Präparat gelb, im Eosinpräparat rot an, die Grundsubstanz erschien herdförmig im Gefäßbereich etwas aufgelockert.

Zentralregion: Die Ganglienzellen wiesen hier gleichfalls eine deutliche Schwellung mit besonders gut erkennbaren Fortsätzen auf, ohne daß jedoch eine Tigrolyse festzustellen gewesen wäre; die Granula erschienen lediglich verwaschen, teilweise körnig aufgelöst und krümelig; die Kernkörperchen zum Teil vakuolisiert, die Kerne im übrigen unauffällig. Die Glia ließ aber in einer keineswegs der ausgedehnten beschriebenen Zellveränderung entsprechenden Weise leichte Veränderungen im Sinne von Kernmitosen erkennen. Daneben waren hier streifenförmige, senkrecht zur Rinde verlaufende Herde aus blassen, dreieckigen Zellen mit total hyperchromatischen Kernen ohne alle Gliareaktionen nachzuweisen. Gefäße und Grundsubstanz verhielten sich so wie in den Frontalwindungen.

2. <u>Hinterlappen:</u> Hier waren neben mehr oder weniger diffus veränderten Ganglienzellen mit blassem, homogenem, stellenweise krümeligem Plasma ausgedehntere, ausge-

sprochen laminäre Zellausfälle, besonders im Bereich der 2. bis 4. Schicht mit deutlicher Akzentuierung in den Windungstälern nachzuweisen. Dabei konnten neben typisch ischämisch erkrankten Zellen auch solche mit Auflösung des Protoplasmas, vorwiegend in der Kernzone, und Zerstörung der Kernblase mit Verdichtung des Chromatins um das noch erhaltene Kernkörperchen, aber auch völliger Kernverklumpung gefunden werden. Außerdem waren auch Bilder von Zellvakuolisierung und einfacher Schrumpfung zu sehen. Die Oligodendroglia erschien geschwollen, die Astroglia wies gelegentlich Hyperchromatosen der Kernwand auf, erschien aber häufig noch intakt. Die Makroglia war unverändert. Der Bereich der Fissura calcarina war unauffällig. Die Auflockerung der Grundsubstanz erschien hier besonders an der Rinden-Markgrenze, aber auch in der Umgebung der ischämisch veränderten Zellen deutlich betont; in diesen Gebieten bestand der Eindruck eines Maschenwerkes. Die kleinen Gefäße und Kapillaren zeigten eine Schwellung der Endothelien und eine zellreiche Adventitia, sowie endo- und perivaskuläre Leukocyteninfiltrate mit vereinzelten Leukocytenwucherungen und Plasmaaustritten. Letztere erschienen gelegentlich von streifig veränderten Gliazellen begrenzt.

3. <u>Weiche Hirnhäute:</u> Sie wiesen durchwegs eine starke Blutfülle, besonders der Venen, mit streifenförmigen Blutextravasaten, massiven Leukocytenansammlungen in Kapillaren, Präkapillaren und kleinen Venen bis zur Thrombenbildung und Endothelschwellungen auf.

4. <u>Großhirnmark und Balken:</u> Hier war im wesentlichen eine Schwellung der Oligodendroglia bei im übrigen unveränderten Gliaformen und eine Auflockerung der Grund-

substanz festzustellen. Die Markscheiden ließen eine geringe "variköse Markscheidenaufquellung" erkennen. Die größeren Gefäße waren teils gefüllt, teils leer, die Kapillaren erweitert und gestaut, mit leichter Endothelschwellung und fibrinoiden Wandverquellungen.

5. Graue Kerne des Endhirnes: Striatum: Im Putamen, stärker im Nucleus caudatus, waren disseminierte Veränderungen kleiner Nervenzellen zu finden; das Protoplasma zeigte staubförmigen Zerfall der Nisslgranula, dann auch perinukleäre Höfe und "Ringelchen" der Nisslsubstanz bei kleinen rundlichen Ganglienzellen, darunter auch große, erschienen geschwollen mit deutlichen blaugekörnten Fortsätzen und beginnenden Kernveränderungen. Die Kapillaren und kleinen Gefäße waren prall gefüllt, zeigten vereinzelt Leukocytenansammlungen und kleine Plasmadurchtritte.

6. Zwischenhirn: Thalamus: Sehr ausgesprochene schwere Veränderung der Gliazellen bis zur Zellschattenbildung im dorsolateralen Kerngebiet bis gegen das Pulvinar reichend. Die umgebende Glia zeigte regressive Veränderungen im Sinne des hyperchromatischen Zerfalles oder der Pyknose. Besonders stark ausgeprägte Ganglienzell- und Gliaveränderungen waren im Nucleus magnocellularis vorhanden. Im Bereich der Gefäße bestand stellenweise eine mikrogliös-adventitielle Reaktion. Die übrigen Kerngebiete waren frei von Zellveränderungen. Starke kapilläre und venöse Stauung mit kleinen roten und weißen Stasen sowie perivaskulären Plasmatranssudationen. Im Bereiche der Gefäße erschienen die Zellveränderungen besonders akzentuiert.

Corpus geniculatum laterale: Hier waren gleichfalls vereinzelt im Sinne der schweren Zellerkrankung ver-

änderte Ganglienzellen und Hypochromatosen der Glia festzustellen.

Corpus Luysi: Verschiedene Formen von Ganglienzellveränderungen, zum Teil war das Protoplasma diffus blaßblau, tigrolytisch bei noch erhaltenem Kern, zum Teil körnig-wabig und vakuolig bei schlierenförmigen Verdichtungen der Kernblase oder homogenen Kernpyknosen, die überwiegend vorhanden waren. Die Glia zeigte Kernhyperchromatosen und Ganglienzellumklammerungen, besonders stark im Bereich der Gefäße. Die Kapillaren und kleinen Venen waren stark gefüllt, vielfach mit polymorphkernigen Leukocyten ausgestopft. Die Endothelien häufig unscharf und bläschenförmig, teils dunkel und stäbchenförmig, die Gefäßrohre verschwommen gezeichnet, die Grundhäutchen verquollen. Die Adventitiazellen waren geschwollen und in Ablösung begriffen, daneben bestanden einzelne Leukocytenaustritte und eine geringe, auf die Gliakammerräume beschränkte Plasmatranssudation. Einzelne Gefäßwandzellen größerer Venen erschienen verfettet, einzelne Venen zeigten gelegentlich eine leichte Wandinfiltration.

7. Mittelhirn: Substantia nigra, Nucleus ruber und Vierhügelplatte. Außer einer akuten kapillären und venösen Stauung keine Besonderheiten.

8. Hinterhirn: Brücke: Neben normal erscheinenden Ganglienzellen waren in fleckförmiger Anordnung Zellen in allen Stadien der Verflüssigung des Cytoplasmas mit peripheren Abschmelzungen, körniger Degeneration, Ringelchenbildung bis zum Zellschatten, Verdichtung des Kernchromatins, Einschmelzung des Kernkörperchens bis zur völligen Kernverklumpung festzustellen.

Die Glia zeigte amöboide Formen mit Hyperchromatosen der Kernwand bzw. der Kernmasse und der Tendenz, in die Zelleiber einzudringen. Stärkste Erweiterung der Kapillaren und Venen, die vielfach ausschließlich mit polynukleären Leukocyten und Leukocytenthromben ausgefüllt waren. Daneben bestand ein ausgesprochen perivaskuläres Ödem und eine spongiöse Auflockerung der Grundsubstanz im Bereich der Gefäße.

9. Kleinhirn: In der Kleinhirnrinde waren zahlreiche Purkinje'sche Zellen geschwollen, zeigten eine homogen-violette Färbung des Cytoplasmas und eine Auflösung der Nissl-Stippchen in feinkörnigen Staub; die Kerne waren teils körnig zerfallen, die Reste der Kernmembran dem vakuolisierten Kernkörperchen aufgelagert, teils auch homogen kondensiert. Auch die Zellen der Körperschicht waren fleckförmig im Sinne der Karyorrhexis und der Kernschrumpfung verändert.

Nucleus dentatus: Hier zeigten wahllos einzelne Zellen oder Zellgruppen homogen-acidophiles Plasma und kleine rundliche Kerne mit hyperchromatischem Zerfall und Pyknosen.

Kleinhirnmark: Außer einer starken kapillären Hyperämie keine Besonderheiten.

10. Medulla oblongata: In den verschiedenen Kerngebieten, vor allem in der Formatio reticularis, waren teilweise symmetrisch, teilweise einseitig einzelne Veränderungen im Sinne einer schweren Zellerkranung ohne Gliareaktionen festzustellen.

Untere Olive: Hier fanden sich gruppenweise Zellen mit blassem Protoplasma und feinkörniger Hyperchromatose der Kernblase ohne Gliareaktion. Die kleinen

Gefäße und Kapillaren waren durchwegs gestaut, teilweise bestand ein ausgesprochenes Überwiegen der Leukocyten und Wandverquellungen. Das Grundgewebe war im Bereich der Zell- und Gefäßveränderungen etwas spongiös aufgelockert.

Lungen: Neben stark erweiterten, optisch leeren Alveolen bestanden in den Unterlappen größere atelektatische Bezirke bei zellreichem verbreitertem Interstitium ohne Leukocytenvermehrung. Nur in den mittleren Bronchien der Unterlappen fand sich eine mäßige schleimig-katarrhalische Bronchitits. Auch in einzelnen kleineren Bronchien vereinzelt Leukocyten. Keinerlei bronchopneumonische Infiltrate. Starke Stauung der Kapillaren und besonders der Venen mit kleinen perivaskulären Blutungen.

Herz: Die Muskelfasern ließen im allgemeinen deutliche Quer- und Längsstreifung erkennen; herdweise bestand aber auch ein Verlust der Querstreifung bei erhaltener Längsstreifung sowie eine auffallende Abblassung und Verwaschenheit des Protoplasmas. Die Kerne erschienen außerordentlich polymorph, teils langgestreckt und stäbchenförmig, teils rechteckig und plump; vielfach waren deutliche Kerndeformierungen festzustellen; zum Teil waren die Kerne blaß, zeigten verwaschene Konturen und lockeres Chromatin, teilweise bestanden Kernwandhyperchromatosen. Herdförmig fanden sich kleine Faseruntergänge mit beginnenden zellulären Reaktionen. Das Zwischengewebe war aufgelockert, im van Gieson-Präparat oft gelblich gefärbt, zeigte vereinzelt Leukocyten und Erythrocyten sowie neben unveränderten auch auffallend blasse, leicht aufgequollene, unscharf konturierte Bindegewebskerne. Die Kapillaren und kleinen Venen waren prall gefüllt, auffallend reich an Leukocyten, die gelegentlich Randstellung aufwiesen. In einzelnen kleinsten Venen

waren nur polynukleäre Leukocyten in lockerer Lagerung anzutreffen. Die größeren Gefäße waren kontrahiert und leer. Es fanden sich keinerlei Verfettungen.

Milz: Große, regelrecht aufgebaute Follikel. Sinusendothelien gequollen, teilweise offenbar auch vermehrt und abgelöst. Reticulum unauffällig. Fleckförmige Anfüllung der Sinus mit Blut, stärkere Füllung der Venen bei vielfach leeren Arterien. Keine pathologischen Zellformen oder Blutbildungsherde.

Leber: Regelrechter Läppchenaufbau. Die Leberzellen waren teilweise aus dem Verband gelöst und abgerundet, mit verwaschenem, wolkig-trübem Cytoplasma und geringer unregelmäßig feintropfiger Verfettung ohne Vakuolen. Daneben bestanden herdförmige Nekrosen mit Leukocytenansammlungen. Die Kerne waren etwas blaß, vielfach verschieden groß, mit unterschiedlich anfärbbarem Chromatingerüst. Kupfferzellen unauffällig. Ungleichmäßige Stauung der intraacinösen Kapillaren. In den periportalen Feldern Leukocyteninfiltrate.

Magen-Darmtrakt: Kein greifbarer pathologischer Befund.

Nieren: Glomerulischlingen teilweise leer, teils blutgefüllt, mit Schlingenverquellungen. Daneben fanden sich auch kernarme, in Hyalinisierung begriffene Glomeruli mit fibrösen Kapseln. Trübe Schwellung der Hauptstücke und mäßige Eiweißausscheidung. Die Epithelien besonders der Schleifenabschnitte zeigten eine auffällige Vakuolisierung und Aufblähung des Plasmas. Es fanden sich keinerlei Verfettungen. Ödem des Zwischengewebes mit einzelnen peritubulären und perivaskulären Leukocytenansammlungen.

Nebennieren: Zona glomerulosa unverändert. In den inneren Rindenschichten Entfettung der Zellen. Pralle Füllung der Markvenen.

2. Fall:

Sektionsbefund:

Gehirn: Starke Hirnschwellung, blasse eben von der Marksubstanz abgrenzbare Rinde, stärkere Füllung der Markgefäße, Kontrastarmut von Zwischenhirn, Brücke und verlängertem Mark.

Schädelhöhle: Dura mit Schädeldach verwachsen. Starke Hyperämie und Blutungen der weichen Hirnhäute. Deutlicher Kamphergeruch des Gehirns.

Halsorgane: In Kehlkopf und Luftröhre fand sich etwas grauweißlicher, mit feinblasigem Schaum vermengter Schleim bei zarter, nicht stärker injizierter Schleimhaut. Reichlich Ekchymosen unter der Kapsel und an der Oberfläche des Thymus.

Lungen: Akute Lungenblähung und Hyperämie bei reichlich subpleuralen Blutungen und stärkerer katarrhalisch-schleimiger Bronchitis.

Herz: Akute Erweiterung vor allem des rechten Herzens, das dunkelrotes, locker geronnenes Blut enthielt. Reichlich subepikardiale Blutungen. Blasses, kräftiges Myokard mit Herdveränderungen.

Milz: Blutarm.

Leber: Trübe Schwellung und mäßige Stauung der Leber mit deutlichem Kamphergeruch.

Magen-Darmtrakt: Der Magen enthielt 10 ml einer schleimig-galligen Flüssigkeit, die Schleimhaut war etwas verquollen.

Nieren: Trübe Schwellung und starker Kamphergeruch auch der Nieren, die nur an der Schnittfläche eine streifige Gefäßzeichnung zeigten.

Mikroskopische Untersuchung:

Gehirn:

Großhirn: Hier fanden sich in den oberen Frontalwindungen und in den Hinterhauptlappen neben den Erscheinungen der akuten Zellschwellung einzelne disseminierte Veränderungen im Sinne der schweren Zellerkrankung mit deutlicher Beziehung zu den Gefäßen, aber ohne erkennbaren Zusammenhang mit bestimmten cytoarchtiketonischen Schichten. Die Ganglienzellveränderungen waren hier insgesamt wesentlich geringer als im ersten Fall, Gliareaktionen konnten nicht nachgewiesen werden. Auch hier bestand eine Stauung der kleinen Gefäße und Kapillaren mit Endothelschwellung und endovaskulären Leukocytenansammlungen in den kleinen Venen und Präkapillaren mit geringfügigen Plasma- und Zellexsudationen in das Gewebe. Um die Gefäße erschien die Mikroglia vielfach aktiviert und aufgereiht. Die Oligodendroglia war etwas geschwollen.

Weiche Hirnhäute: Stark venöse Hyperämie mit Leukocytenansammlungen bis zur beginnenden Thrombenbildung in Kapillaren, kleinen Venen und Arteriolen.

Ammonshorn: Hier waren lediglich im Endblatt einzelne vakuolig degenerierte tigrolytische Zellen mit intensiv färbbaren Körnchen besonders in den Fortsätzen, randständigen Kernkörperchen und teilweiser Kernwandhyperchromatose festzustellen. Keinerlei Gliareaktionen.

Großhirnmark und Balken: Hier bestanden dieselben Veränderungen wie im ersten Fall.

Striatum: Lediglich einige Zellen des Kopfteiles des Nucleus caudatus waren im Sinne der schweren Zellerkrankung verändert. Das Putamen war unauffällig. Pralle Füllung der Kapillaren und kleinen Gefäße mit starker Leukocytenansammlung und geringer Wandverquellung. Die übrigen

grauen Kerne des Telencephalon zeigten außer starker venöser und kapillärer Hyperämie sowie kleinen perivaskulären Plasmaaustritten keine besonderen Befunde.

Thalamus: Hier waren Gefäß- und Zellveränderungen von etwa gleicher Ausdehnung und Schwere wie im vorigen Falle nachzuweisen. Die Ganglienzellen zeigten "Hosenbildung" und "Ringelchen" im Cytoplasma, Kernpyknosen und Auflösung bis zum Zellschatten.

Corpus subthalamicum: Es bestanden verschiedene Stadien der schweren Zellerkranung mit Verlust der Nissl-Granula, unscharfer Begrenzung des Zelleibes, Protoplasmaabschmelzung, vielfach perinukleärer Hofbildung, Wand- und totalen Kernhyperchromatosen. Deutliche Gliareaktionen, vor allem in Sinne von Hyperchromatosen der Kernwand und der Kernmasse. Die Gefäße verhielten sich wie im vorigen Fall. Hier bestanden leichte mikrogliös-mesenchymale Reaktionen der Gefäßwandperipherie.

Brücke: Wie im ersten Fall fanden sich auch hier disseminierte Ganglienzellveränderungen mit Gliareaktionen und besonderer Akzentuierung im Gefäßbereich.

Auch hier bestand eine vielfach vollständige Ausstopfung der erweiterten Kapillaren und Venen mit polynukleären Leukocyten, die stellenweise auch in das Gewebe ausgetreten waren. Die Gefäßwände waren verquollen, die Elastica stellenweise zerflossen, Endothelien und Adventitiazellen geschwollen. Daneben konnten perivaskuläre Plasmatranssudationen und eine spongliöse Auflockerung der Grundsubstanz im Gefäßbereich bei leichter gliös-mesenchymaler Reaktion nachgewiesen werden.

Kleinhirnrinde: Einzelne Purkinje'sche Zellen zeigten mäßige Anschwellung, Vakuolisierung und Tigrolyse des acidophilen Plasmas mit degenerierten bzw. geschrumpften Kernen, deren Reste dem noch erkennbaren Kernkör-

perchen aufgelagert waren. Die Körnerschicht war hier unauffällig.

Kleinhirnmark: Gleicher Befund wie bei I. Fall.

Nucleus dentatus: Fleckförmige Veränderung der Ganglienzellen mit homogenem, acidophilem Plasma und Hyperchromatosen des peripher verlagerten Kernes. An der Peripherie solcher Zellveränderungen bestand eine spongiöse Auflockerung des Grundgewebes.

Nucleus olivaris inferior: Ausgedehnte Nervenzellenausfälle im Sinne der schweren "Zellerkrankung" ohne erkennbare Bevorzugung eines "bandförmigen Bereiches" bei herdförmig spongiöser Auflockerung des Grundgewebes und nur geringen Gliareaktionen. Stauung der Kapillaren und kleinen Gefäße.

Verlängertes Mark: In den verschiedenen Kernbereichen, besonders in den motorischen Hirnnervenkernen und in der Formatio reticularris, waren alle Stadien der Zellverflüssigung mit perinukleärer Lückenbildung, Zerfall der Nissl-Substanz und Kernveränderungen bis zur völligen Chromatinkondensierung sowie Zellschattenbildung festzustellen. Keine Gliareaktionen. Kapillaren und kleine Gefäße gestaut mit häufiger starker endovaskulärer Leukocytenanreicherung.

<u>Lungen:</u> Erweiterte Alveolen, die nur ganz vereinzelt abgelöste Epithelien und Erythocyten enthielten. Keine bronchopneumonischen Herde. Zellreiches Interstitium mit stark gefüllten Kapillaren und Venen, Leukocytenanreicherungen und vereinzelt perivaskuläre Blutungen. In den Bronchien und Bronchiolen waren desquamierte Epithelzellen, etwas Schleim und einzelne Leukocyten enthalten. Die entzündlichen Veränderungen erschienen

hier insgesamt etwas stärker als im ersten Fall.

Herz: Die Muskelfasern und Kerne zeigten die völlig gleichen Veränderungen wie im ersten Fall. Auch hier bestanden herdförmig ganz akute Faseruntergänge. Stärkeres interstitielles Ödem mit vereinzelten Leukocyteninfiltraten. Kapillaren und kleine Venen stark gefüllt, enthielten manchmal auffallend reichlich Leukocyten. Keinerlei pathologische Verfettungen.

Milz: Geringer Sinuskatarrh.

Leber: Die Leberzellen waren trüb geschwollen, herdförmig stark mittel- bis grobtropfig verfettet, vereinzelt aus dem Verbande gelöst, ohne sichere Nekrosen. Die Kupfferzellen waren etwas geschwollen, ohne Verfettung. Starke Füllung der intracinösen Kapillaren mit herdförmigen Leukocytenansammlungen. Geringe leukocytäre Infiltration der Glisson'schen Scheide.

Magen-Darmtrakt: o.B.

Nieren: Glomeruli im allgemeinen blaß und leer, mit Schlingenverquellung und Endothelschwellung, einzelne Schlingen waren auch stärker gestaut; nirgends bestand Kernvermehrung. Kapsel und Kapselräume unauffällig. Das Epithel der Hauptstücke und absteigenden Schleifenteile war wolkig-trüb, unscharf, die Kerne waren nur teilweise erkennbar; das Epithel der aufsteigenden Schleifenabschnitte, der Schaltstücke und Sammelröhrchen war unauffällig. Keinerlei pathologische Verfettungen. In manchen Kanälchen fanden sich blaß eosinfärbbare Schlieren. Auflockerung des Zwischengewebes mit einzelnen perivaskulären Leukocyteninfiltraten und gelegentlichen Leukocytenemigrationen. Hyperämie der Venen und intertubulären Kapillaren.

Nebennieren: Fleckförmige Entfettung der inneren Rindenschichten. Hyperämie der Markvenen.

Keine chemische Untersuchung !

A N T I D I A B E T I K A

Tolbutamid

TOLBUTAMID

Tolbutamid, unter dem Namen Rastinon^{R} bekannt, ist ein Abkömmling der Sulfonylharnstoffe und wird in der medizinischen Therapeutik als Antidiabeticum eingesetzt. Es wirkt auf den normalen Blutzucker senkend und steigert nebenbei die Salzsäuresekretion im Magen. Chemisch wird Tolbutamid als N-4-Methylbenzolsulfonyl-N-butylharnstoff bezeichnet.

Chemische Formel:

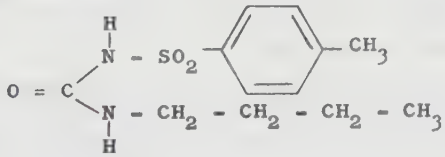

Tolbutamid

Therapeutische Dosis:

In den ersten 4 - 6 Tagen 6 g/die
Dauertherapie: 1,5 g/die sollen nicht überschritten werden.

Vergiftungen:

PRIBILLA (1967): Eine 2o-jährige Nichtdiabetikerin nahm 100 Rastinon in suicidaler Absicht ein und starb nach etwa 18 Stunden.

Sektionsbefund:

Äußere Besichtigung:

Auffallende Blässe des Gesichtes und des Lippenrots, deutlicher Schaumpilz an den Nasenöffnungen und hellrote Livores. Pupillen stark erweitert.

Gehirn: Massive Schwellung des 1440 g schweren Gehirns mit Hyperämie des Großhirnmarkes und der weichen Häute.

Lungen: In den Luftwegen bis in die Verzweigung des Bronchialbaumes feinblasiger Schaum. Hochgradige akute Stauung und Ödem der Lungen.

Herz: 305 g, starke Erweiterung des rechten Vorhofes und der rechten Kammer bei zarten Koronarien. Blut vollständig flüssig.

Milz: Mäßige Stauung.

Leber: Hochgradige Stauung der dunkelbraunroten Leber.

Pankreas: Sehr blutreich, verquollen, dunkelgraurot.

Nieren: Trübe Schwellung der blaßbraunroten und nur mässig blutreichen Nieren.

Nebennieren: Unauffällig, mit fahlgelber, mittelbreiter Rinde und grauem unauffälligem Mark.

Mikroskopische Untersuchung:

Gehirn: Es konnten mikroskopisch lediglich eine akute Stauung und ein Ödem nachgewiesen werden.

Schilddrüse: Allgemeine Stauung.

Lungen: Hochgradige akute Stauung, Blähung, Ödem.

Herz: Ödem, trübe Schwellung und Stauung.

Leber: "Entleimung" der Leberzellplatten mit deutlichem Ödem und Entmischung, teilweise auch Vakuolisierung des zentralen Cytoplasmas bei mäßiger, mehr zentral gelegener, feintropfiger Fetteinlagerung und einer Glykogenspeicherung.

Pankreas: Erhebliche Atrophie der Einzelzellen der Inseln, Desmolyse der Inselzellplatten mit Abrundung der Einzelzellen und Lösung derselben aus ihrem Zellverband. Daneben ließen sich einzelne Riesenzellen als Regenerationsformen erkennen.

Nieren: Beginnende Schockniere mit Weitstellung der Glomerulakapillaren und beginnende trübe Schwellung und wolkige, vakuolige Degeneration der Tubulusanteile.

Nebenniere: Allgemeine Stauung, sonst keine Besonderheiten.

Es ist der erste Fall, bei dem ein Nichtdiabetiker nach Einnahme von Rastinon zu Tode gekommen ist.

Chemische Untersuchung:

Blutzucker des Leichenblutes:		18 mg%
Tolbutamidkonzentration:	Blut	64 mg%
	Harn	351 mg%

Nachgewiesene Substanzmengen:

Organ bzw. Körperflüssigkeiten	mg%	mg/Organ	errechnet
Mageninhalt 400 ml	20,0	80,0	320,0
Dünndarm	80,5	80,0	320,0
Leber 1530 g	93,0	1422,9	5691,6
Muskel 20000 g	11,0	2200,0	8800,0
Niere 25o g	107,3	267,5	1070,0
Harn 100 ml	351,0	351,0	351,0
Blut 4000 ml	64,0	2560,0	2560,0
		6961,4	19112,6 = 19,0 g

Die quantitative Bestimmung wurde mit dem Stas-Otto-Verfahren durchgeführt, das anhand von Modellversuchen nur eine Ausbeute von im Durchschnitt 25 % des zugesetzten Rastinons zeigte. Aufgrund dieser Tatsache konnte insgesamt eine Menge von 19,0 g Rastinon errechnet werden.

H O R M O N E

Insulin

INSULIN

Vergiftungen mit Insulin kommen durch Überdosierung, evtl. auch in homocidaler Absicht vor.

Insulin wird von den ß-Zellen der Langerhans'schen Inseln des Pankreas produziert und ist ein aus 51 Aminosäuren zusammengesetztes Hormon. Es ist indiziert bei allen Fällen von Diabetes mellitus, die nicht durch Diät allein oder orale Antidiabetika zusätzlich ins Gleichgewicht gebracht werden können.

Chemische Formel:

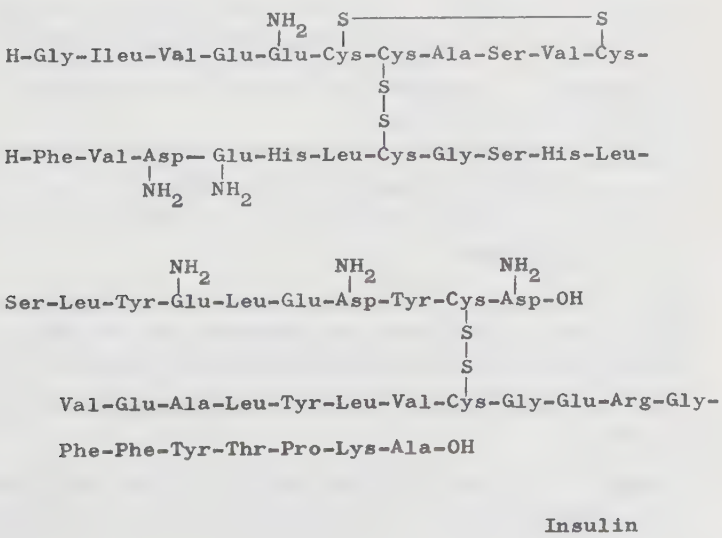

Insulin

Therapeutische Dosis:

Die Dosierung muß in jedem Einzelfall eingestellt werden.

Die Tagesdosen sind 20 - 8o I.E. subkutan, in schweren Fällen auch 80 - 200 I.E.

Vergiftungen:

STOFER (1970): Ein 50-jähriger Mann, der seit 9 Jahren Diabetes mellitus hatte, spritzte sich in suicidaler Absicht 400 E Insulin subcutan, kurz darauf erneut 68o E. Er verstarb 9 Stunden nach der zweiten Injektion.

Sektionsbefund:

Gehirn: Vereinzelte perivaskuläre Blutaustritte im Gehirn. Frische Nekrobiosen von Purkinjezellen im Kleinhirn.

Halsorgane: Petechiale Blutungen in den Schleimhäuten des Rachens und der Luftwege.

Lungen: Ausgedehnte fleckförmige Lungenparenchymblutungen, petechiale Blutungen in den Pleuren, frische eitrige, teils abszedierende Herdpneumonie, akute eitrige Bronchitis, Lungenödem.

Herz: Petechiale Blutungen im Epikard, fleckförmige feintropfige Verfettung des Herzmuskels. Zeichen des akuten Herzversagens mit starker Dilatation der rechtsseitigen Herzhöhlen und akuter Stauung und Blutfülle der Organe.

Leber: Mittelgrobtropfige zentrolobuläre Verfettung der Leber und Verfettung der Kupffer'schen Sternzellen.

Pankreas: Atrophie des Pankreas (25 g), Anteil der B-Zellen 65 %.

Nieren: Rindensklerose, pyelonephritische Nierenrindennarben und vereinzelte Papillanspitzennekrosen.

In allen Organen flüssiges Blut.

Teilweise frische Injektionsstellen an beiden Oberschenkeln mit ausgeprägter akut-leukocytärer Reaktion, subcutanen Blutungen und Fettgewebsnekrosen.

Chemische Untersuchung:

Serum	:	0,0016 - 0,0018 E freies Insulin/ml
		0,0010 - 0,0011 E gebundenes Ins./ml
Pankreas:		0,75 - 0,95 E/g

Injektionsstellen:

li. Oberschenkel	:	0,72 - 1,02 E/g
re. Oberschenkel	:	0,17 - 0,42 E/g

A N T I S E P T I K A

Trypaflavin

Mitigal

Zephirol

TRYPAFLAVIN

Trypaflavin ist ein Akridinfarbstoff, ein Derivat des Benzochinolins, das zur Behandlung infizierter Wunden mit feuchten Verbänden wegen seiner relativen Ungiftigkeit besonders gut geeignet ist.

Chemische Formel:

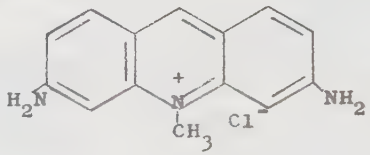

3,6-Diamino-10-Methyl-Akridinium-chlorid

Therapeutische Dosis:

Zur Wunddesinfektion 0,1 - 1 %ig.

Vergiftungen:

KARTAGENER (1932): Ein 42-jähriger Mann litt unter ständiger Müdigkeit und Temperatursteigerungen. Ein Geschwür auf der Zunge konnte pathogenetisch nicht geklärt werden. Die Agglutinationsreaktion auf Brucella Abortus Bang war stark positiv. Er erhielt deshalb eine intravenöse Injektion 2mal je 8 ml 8 %ige Trypaflavinlösung (= 0,64 g). Danach trat eine zeitlang galliges Erbrechen auf, daneben Stuhlverhaltung, geblähtes Abdomen und geringe Harnmenge. 10 Tage nach dem ersten Auftreten von Vergiftungserschei-

nungen kam der Patient in einem kurzen eklamptischen Anfall mit Kiefersperre und Zyanose ad exitum.

Äußere Besichtigung:

Gelbe Verfärbung der Haut.

Sektionsbefund:

Halsorgane: Glottisödem.

Lungen: Hypostase der Lungen.

Herz: Leichte Dilatatio cordis.

Milz: Chronisch entzündliche Milzschwellung.

Leber: Chronisch entzündliche Infiltrate in der Leber.

Magen-Darmtrakt: Ausgedehnte urämische Darmgeschwüre.

Nieren: Schwere nekrotisierende Nephrose, chronische interstitielle Nephritis. Rinde auffallend blaß, grau-gelblich mit wenigen grauroten, radiär verlaufenden Zügen. Mark namentlich an den Grenzabschnitten bedeutend blutreicher. Die Transparenz war besonders in der Rinde herabgesetzt. Die Schleimhaut des Nierenbeckens besonders in den Kelchen zeigte an mehreren Stellen Blutungen. In beiden Nieren war die Breite der Bertini'schen Säulen auffallend.

Auch in der Harnblase fanden sich Schleimhautblutungen.

Mikroskopische Untersuchung:

Nieren: Bluthaltige Schlingen der Glomeruli, Tubuli contorti und die geraden Schenkel der Henle'schen Schleifen zeigten ziemlich schwere degenerative Veränderungen. Zum Teil waren die Zellkerne noch erhalten, das Protoplasma

stark verquollen. Vielfach füllten die Protoplasmamassen das ganze Lumen aus bei gleichzeitiger Schädigung der Kerne. Besonders stark waren die degenerativen Prozesse auch in den einzelnen Abschnitten der Tubuli recti ausgebildet. An Stellen der stärksten Veränderungen fanden sich im Interstitium ziemlich ausgedehnte Infiltrate aus Lymphocyten, Plasmazellen und vereinzelten polynukleären Leukocyten. Die Infiltrate lagen vielfach in der Umgebung größerer Venen.

Weitere histologische Untersuchungen wurden vom Verfasser nicht mitgeteilt.

Keine chemische Untersuchung !

MITIGAL

Mitigal ist ein Diphenyldisulfid, das zur Behandlung parasitärer und juckender Hautaffektionen angewendet wird. Es ist das 2,6-Dimethylthianthren.

Chemische Formel:

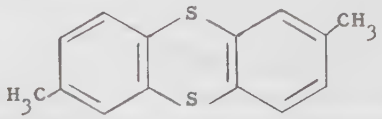

Mitigal

Therapeutische Dosis:

Erwachsene: 150 g an 3 aufeinanderfolgenden Tagen sorgfältig einreiben.

Kinder : 75 g

Vergiftungen:

JONAT (1952): Ein 79-jähriger im Sensorium getrübter Mann trank 150 ml Mitigallösung (unbekannter Konzentration) aus und verstarb nach 10 Tagen.

Sektionsbefund:

Gehirn: Ältere subependymale Erweichungscyste im rechten Nucleus caudatus, auf die Innere Kapsel übergreifend, multiple alte Blutungsherde der Pia. Geringer Hydrocephalus internus und externus.

Halsorgane: Trockene braune Zunge, Involution der Rachentonsille, freie Nebenhöhlen.

Lungen: Abszedierende Bronchopneumonie besonderer Art im rechten Unterlappen. Ödem, Hypostase der abhängigen Teile, Anschoppung in beiden Unterlappen, schleimig-eitrige Tracheo-Bronchitis. Strangförmige Pleuraverwachsungen rechts.

Herz: Hypertrophie und mäßige Vergrößerung des Herzens, mäßige allgemeine Dilatation. Aortis luica mit starker Ektasie. Starke allgemeine Arteriosklerose.

Milz: Klein, weich.

Leber: Fest, feucht.

Magen-Darmtrakt: Erosion des Magens in mittlerer Höhe der kleinen Kurvatur.

Gallenblase: Schrumpfgallenblase mit einem walnußgroßen Cholesterinpigmentstein.

Nieren: Fest, feucht.

Nebennieren: Entfettung.

Genitalien: Adenomatöse Hyperplasie der Prostata, eitrige Prostatitis Spermatocystis rechts. Trabekuläre Hypertrophie der Harnblase.

Mikroskopische Untersuchung:

Lungen: Die Lunge zeigte als ältere Veränderungen in mehreren Schnitten Bronchiektasen, zum Teil mit Plattenepithel ausgekleidet, ferner das Bild einer Bronchiolitis obliterans und einer carnifizierenden Pneumonie. In den Bronchiektasen ein leukocytäres Exsudat, das hier und da kanalikulär auf das Lungenparenchym übergriff unter Abszedierung. Das stellenweise gehäufte Auftreten von Schaumzellen im Bereich der Abszedierungen sprach für ein verschiedenes Alter der Abszesse.

Chemische Untersuchung:

Es wurde ein Gesamtschwefelgehalt von 2,65 g auf die Tagesurinmenge von 1200 ml errechnet.

Der Wert wird vom Verfasser als erhöht betrachtet und wird durch die Resorption des Mitigals und durch die damit erhöhte Schwefelausscheidung im Urin erklärt.

Eine genaue Aussage über die Menge der aus dem Mitigal stammenden Schwefelaufnahme konnte nicht gemacht werden.

ZEPHIROL

Zephirol gehört als quarternäre Ammoniumbase chemisch in die Gruppe der Invertseifen und findet als Desinfektionsmittel Verwendung. Eine ähnliche Zusammensetzung, nämlich die einer 10 - 16-%igen wässrigen Lösung von hochmolekularen Alkyldimethylbenzylammoniumchloriden, besitzt das Desinfektionsmittel C_4.

Chemische Formel:

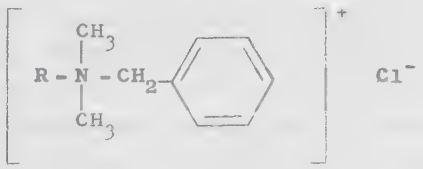

Zephirol

R = $C_{15}H_{31}$ bis $C_{18}H_{37}$

Bei Zephirol liegen die Anzahl der Kohlenwasserstoffe bei C_8 - C_{18}.

Vergiftungen:

ARNOLD, KREFFT (1952): Die Verfasser berichten über einen von einem Arzt vorgenommenen Abtreibungseingriff bei einer 22-Jährigen. Dieser spritzte etwa 30 ml einer selbsthergestellten Zephirol-"Schwapplösung" in die Gebärmutter ein. 40 - 50 Minuten später kam die Frau ad exitum. Wie später festgestellt wurde, waren in der Lösung etwa 6 g Zephirol enthalten.

Sektionsbefund:

Gehirn: Hyperämie der weichen Hirnhäute.

Halsorgane: Vergrößerung der Gaumenmandeln mit zahlreichen Krypten, in denen sich Pförpfe und rahmig-gelbliche Flüssigkeit befanden. Sonst keine Auffälligkeiten.

Lungen: Fäulnisemphysem, besonders im Unterlappenbereich. Blut- und Flüssigkeitsgehalt der abhängigen Teile stark vermehrt. Keine herdförmigen Verdichtungen, keine Blutungen. Luftröhrenäste blutig-faulig durchtränkt.

Herz: Schlaff, Überzug glänzend, darunter in Gruppen stehende stecknadelkopfgroße schwarze Flecken (Ekchymosen). Herzhöhlen weit, enthielten wenig flüssiges Blut.

Milz: Blauschwarz, weich, knisternd (Fäulnisemphysem). Zeichnung des Gewebes verwaschen. Milzkörperchen nicht vermehrt.

Leber: Bläulich-schwarz, Kapsel glatt, rechter Leberlappen von Fäulnisbasen stark durchsetzt.

Äußere Geschlechtsteile: Sie zeigten eine bräunlichblaue Färbung. In der Scheide gelblich-schmieriger Schleim. Scheidenschleimhaut grauweiß, unversehrt. Scheidenteil der Gebärmutter bräunlichrot mit einzelnen kleinen Cysten, äußerer Muttermund quergestellt, 5 mm breit. Auf Druck quoll graugelblich-schleimige Flüssigkeit hervor.

Uterus: Verletzungen am Muttermund nicht feststellbar. Gebärmutterhals etwa bleistiftdick mit klarem Schleim gefüllt. Schleimhaut blaß. An der Vorderseite des Gebärmutterkörpers innen, haftete ein runder, etwa 8 cm messender Mutterkuchen mit Eihäuten, die innen glänzten. Von der Mitte des Mutterkuchens entsprang eine etwa 7 cm lange Nabelschnur, an der eine 6,5 cm lange Frucht

hing. An ihr waren äußerlich keine Veränderungen zu sehen.

Fruchtblase erhalten, Fruchtwasser klar. Die nach der Hinterwand der Gebärmutter liegende Hälfte der Fruchtblase zeigte außen eine gelblich-grüne Verfärbung. Zwischen Fruchtblase und Gebärmutterwand war ein Spalt. Sowohl die äußere Seite als auch die ganze von Mutterkuchen freie Stelle der Gebärmutter, zeigten einen Belag einer graugrünen Haut, die leicht zerreißbar war und sich leicht von der Unterlage abheben ließ. Nach dem Abheben dieses Belages blieb eine rötlich-schmierige, teilweise gelbliche Fläche zurück. Die Gebärmutter war unmittelbar unter der Haut von zundrig-sulziger Beschaffenheit. Die Gefäße klafften.

Ovarien: Eierstöcke unauffällig, im rechten großer Schwangerschaftsgelbkörper. Im rechten Eileiter gelblichgrünliche Hautbildung von gleicher Art wie jene des Gebärmutterinneren.

Harnblase: Leer, Schleimhaut hyperämisch.

Mikroskopische Untersuchung:

Der Bauchfellüberzug wies einen mangelnde Zellbelag und eine aufgefaserte, oberflächliche Schicht auf.

Uterus: Verbreiterung und Auflockerung der Gebärmutterschleimhaut mit Vergrößerung und eckiger Beschaffenheit der Gerüstzellen, besonders in den obersten Lagen erkennbar. Die tieferen Schleimhautteile locker, die Zellen der Drüsenröhren vielfach abgeschilfert. Die Schleimhaut selbst zellreich, doch ohne stärkere sichtbare Verletzung, ohne ödematöse Anschwellung oder Entzündung. Unmittelbar unterhalb der Oberfläche der Schleimhaut

befand sich ein schmaler gleichmäßiger rosa Streifen, der im van Gieson-Präparat eine bräunlich-grün homogene Färbung aufwies. Muskulatur aufgelockert mit Blutfülle.

Eileiter: Im rechten Eileiter Eileiterschleimhaut aufgelockert, blutreich. An der Oberfläche fanden sich gelblich-rosa Massen einer in Kugeln und schaumiger Form niedergeschlagenen Substanz, die von den Zellen der Eileiterschleimhaut gebildet worden war. Keine entzündliche Zellvermehrung, keine Zerstörung von Gewebsteilen feststellbar.

Chemische Untersuchung:

Zephirol konnte weder qualitativ noch quantitativ bestimmt werden. Alle Untersuchungen verliefen negativ.

KREFFT (1954): Zu einer Verwechslung kam es bei einem 5o-jährigen Mann, der statt einer 3-%igen PAS-Lösung etwa 300 ml einer 15-%igen C_4-Lösung mit "geringem" Zusatz von Ultraphen als Klysma erhielt. Exitus nach 5 - 6 Minuten.

Sektionsbefund:

Gehirn: Hyperämie des Hirns und seiner Häute. Geringe Schwellung und Ödem des Gehirns mit geringer Anspannung der Dura. Kein auffälliger Geruch, sonst makroskopisch unauffällig.

Halsorgane: Abgelaufene narbige Tonsillitis, mäßige Struma parenchymatosa.

Lungen: Zustand nach abgelaufener Pleuritis mit fast vollständiger Obliteration beider Pleurahöhlen und Verschwartung des linken Lungenunterlappens. Anthrakotisch-cirrhotische Narbenfelder in beiden Lungenspitzen. Multiple Bindegewebsnarbenzüge in beiden Ober- und im linken Unterlappen bei allgemeiner geringer Induration. Tracheobronchitis mit wenig schleimig-glasigem Sekret in den Luftwegen. Hyperplasie und anthrakotisch-fibröse Beschaffenheit der Hilus-, Bifurkations- und einzelner Paratracheallymphknoten.

Herz: Blutstauung im kleinen Kreislauf und in den zuführenden Herzgefäßen. Dilatation der Herzhöhlen, besonders rechts, bei allgemeiner Erschlaffung des Herzens. Dunkles, flüssiges Leichenblut. Geringe nicht stenosierende Coronarsklerose bei allgemeiner Schlängelung der Gefäße. Hyperämie und geringe Trübung des Herzmuskels.

Milz: Chronische Splenitis.

Leber: Blutstauung und geringgradige Trübung.

Abgelaufene Mesenterialdrüsentuberkulose.

Magen-Darmtrakt: Etwa 200 ml graugelblicher Speisebrei im Magen, wenig gallig verfärbter Brei im Duodenum. Im Dünndarm insgesamt etwa 300 ml graugelblicher Verdauungsbrei. Schleimhaut in allen Abschnitten blaß graurosa bis graugelblich. Im Dickdarm wenig grünlich-breiiger Kot. Rectum schlaff, weit, Schleimhaut flächenhaft rosa getönt, sich seifig anfühlend, sonst unauffällig graugelblich. Kein besonderer Geruch wahrnehmbar.

Nieren: Blutstauung und geringgradige Trübung.

Mikroskopische Untersuchung:

Gehirn: Allgemeine Hyperämie.

Lungen: Linker Unterlappen: chronische, in Verschwartung übergegangene Pleuritis. Interstitielle Narben. Vereinzelte azinöse produktive Tuberkuloseherde mit Anthrakose im Übergang zur Vernarbung. Katarrhalisch-schleimige Bronchitis, Bronchiolitis und Peribronchitis. Maximale Blutfülle der Gefäße mit Austritt von Blutkörperchen in die Alveolen. Partielles Ödem. Starkes Emphysem, teils mit Zerreißung der Interalveolarwände. Mäßige Rundzellvermehrung im Lungengerüst.

Herz: Auflockerung des Muskelzellgefüges mit geringem interstitiellem Ödem und Plasmazellulation. Starke venöse Hyperämie. Fleckförmige feintropfige perivaskuläre Verfettung der Herzmuskelfasern. Mäßig stenosierende Atheromatose der Arterien. Vereinzelte kleine fibröse Bezirke.

Milz: Blutstauung, chronische Splenitis.

Leber: Blutstauung, Ödem des Interstitiums mit Deformation der Leberbälkchen und -zellen. Verbreiterung des periportalen Bindegewebes mit Entzündungszellinfiltration (Lymphocyten). Trübung und Körnelung des Leberzellprotoplasmas. Schwellung der Kupffer'schen Sternzellen.

Feine vakuolige Zellkerndegeneration.

Rectum: Starke venöse Hyperämie. Ödem im Bereich der Submucosa mit Einstreuung vereinzelter Lymphocyten. Auflockerung der Schleimhaut mit Quellung und mangelhafter Kernzeichnung der oberflächlichen Epithelien.

Nieren: Interstitielles Ödem und Blutstauung, vor allem in den Glomeruli. Obliteration einzelner Glomeruli.

Trübung der Tubulusepithelien mit Resten von eiweißhaltiger Flüssigkeit in den Lichtungen. Vereinzelte kleine Cysten.

Chemische Untersuchung:

Dickdarminhalt: Reaktionen auf C_4 und Ultraphen positiv.

Dünndarm-, Mageninhalt und Urin: Reaktionen negativ.

Blut: Reaktion war nicht sicher zu beurteilen.

SPANN (1954): Bei einer 50-jährigen Patientin wurde durch ein Versehen anstatt Novocainlösung eine größere Menge Zephirol in die linke Halsseite injiziert. Exitus erfolgte nach 15 Tagen.

Äußere Besichtigung:

Ausgedehnte örtliche Nekrosen und Thrombosierungen an der linken Halsseite.

Sektionsbefund:

Lungen: Geringgradiger Erguß in beide Brusthöhlen.

Herz: Frische Dilatation des Herzens, wandständige Thrombosen in beiden Herzkammern und im rechten Herzohr, Thrombose beider Kranzschlagadern, ausgedehnter frischer Herzmuskelinfarkt an der Hinterwand der linken Kammer, subepikardiale Blutungen, toxische Schädigungen des Myokards.

Bauchhöhle: Geringgradiger Erguß in die Bauchhöhle.

Leber: Toxische Schädigung.

Nieren: Große bunte Nieren, ähnlich dem Bild einer Sublimatniere, toxische Schädigung.

Mikroskopische Untersuchung:

Gehirn: Gliafalz deutlich aufgelockert, Virchow-Robin'sche Räume weit, Kapillaren zum großen Teil erweitert und blutgefüllt. Vereinzelt Kapillaren mit sehr deutlicher intravasaler Leukocytose. Die Nervenzellen erschienen unauffällig. Das Hirngewebe zeigte sehr zahlreiche, dicht nebeneinander stehende ordenssternartige Dixanthylharnstoffkristalle nach Behandlung mit Xanthydrol. Wahrscheinlich liegen hier die Folgen einer Urämie vor, die vom Verfasser als letzte Todesursache angenommen wird.

Herz: Die längsgetroffenen Herzmuskelfasern waren auseinandergedrängt. Perivaskulär und zwischen den auseinandergedrängten Herzmuskelfasern fanden sich sehr zahlreiche Leukocyteneinlagerungen. Stellenweise nekrotischer Zerfall der Herzmuskulatur in den perivaskulären Bezirken. Die Muskelfasern selbst erschienen gequollen. Die Gefäße waren prall mit Blut gefüllt. Das Ausmaß der Leukocyteneinlagerungen und die beginnenden Einschmelzungen des Myokards wechselten. Die einzelnen Herde waren stecknadelkopf- bis erbsengroß. In den Gefrierschnitten der Herzmuskulatur fand sich in den Herzmuskelfasern mehrfach eine zarte, homogene Fetteinlagerung.

Leber: Ausgedehnte zentrale Nekrosen mit teilweise reichlichen Leukocyteninfiltrationen. Die Leberzellbalken waren auseinandergedrängt und etwas gequollen, die Disse'schen Räume verbreitert; an den Leberzellkernen waren außer einer verminderten Färbbarkeit keine Auffälligkeiten. Die Kupffer'schen Sternzellen waren vergrößert und intensiv färbbar.

Niere: Glomerulusschlingen kernreich, Kapselräume zum Teil schmal und ohne Einlagerungen, zum Teil erheblich verbreitert, enthielten Erythrocyten und Eiweißschlieren. Tubulusepithelien gequollen und körnig entmischt. Die Zellen erschienen vergrößert, ihre feine Protoplasmastruktur war verwaschen, vielfach erschienen sie aus dem Verband gelockert und bildeten an der Kanälchenlichtung keinen kontinuierlichen Saum. Die Kernfärbbarkeit war stellenweise so stark reduziert, daß die Kerne kaum noch sichtbar waren. Die Epithelien der Schaltstücke waren besser erhalten. In den Kanälchenlichtungen zahlreiche bräunliche zylinderartige Einlagerungen. Kapillaren prall mit Blut gefüllt. An mehreren Stellen eine deutliche intravasale Leukocytose.

Keine chemische Untersuchung !

Wie der Verfasser berichtet, gelangten offensichtlich vom Infiltrationsbereich aus große Mengen Zephirol in die rechte Herzhälfte und führten dort zu örtlichen Wandnekrosen, die die Ursache für die Thrombenbildung waren. Erwähnenswert ist außerdem, daß diese Thromben fest mit ihrer Unterlage verwachsen waren, woraus sich die fehlenden Embolien im großen Kreislauf ableiten lassen. Weiterhin gelangte das Zephirol über den Lungenkreislauf in das linke Herz und führte dort und an den Koronargefäßen zu weiteren degenerativen Myokardveränderungen. Letztere, sowie die Lebernekrosen und degenerativen Veränderungen der Nieren als auch die ausgedehnten wandständigen Thrombosen der Herzkammern und die zum Tode führende

Niereninsuffizienz werden als sekundäre Folgen der Nachresorption des Zephirols angesehen. Die ausgedehnte und sehr intensive Wirkung des Desinfektionsmittels ist offensichtlich auf eine Depotwirkung des Zephirols aus dem Infiltrationsbereich zurückzuführen, aus dem noch über längere Zeit die toxische Substanz in die Blutbahn abgegeben wurde.

WOLFF (1960): Ein 2-jähriger Junge trank etwa 20 ml einer 16,6-%igen C_4-Lösung und starb 20 Minuten nach der Einnahme.

Sektionsbefund:

Äußere Besichtigung: An der Ober- und Unterlippe ringförmiger, 3-4 cm breiter, rötlich-brauner Vertrocknungssaum mit vermehrter Gefäßinjektion. An den Innenseiten fetzige Ablösung der weißlichen, gequollen erscheinenden Schleimhaut. Zustand nach intrakardialen und intramuskulären Injektionen.

Gehirn: Feuchte Hirnschwellung mit Zeichen geringen Hirndrucks.

Halsorgane: Flächenhafte, fetzige Ablösung der weißlich verfärbten Rachen- und Speiseröhrenschleimhaut, auch bei unversehrt erscheinenden Abschnitten auf leichten Fingerdruck Ablösung von der Unterlage. Zungenschleimhaut makroskopisch unauffällig.

Lungen: Akutes Lungenemphysem, partielles, feinblasiges Ödem, das sich in die Bronchien fortsetzte.

Herz: Flüssiges dunkelblaurotes Blut in den Gefäßen und Herzhöhlen. Deutliche Erweiterung der rechten, geringere der linken Herzkammer.

Leber: Mit blutreicher feuchtglänzender Schnittfläche, allgemeine Blutfülle der parenchymatösen Organe.

Magen-Darmtrakt: Im Magen etwa 100 ml bräunlicher, flüssiger Inhalt ohne charakteristischen Geruch. Intensive rötliche Verfärbung der Magenschleimhaut, geringgradige Ablösung auf den Faltenkuppen.

Zwölffingerdarm unauffällig.

Nieren: Mit glatter Oberfläche und dunkelblauroten feuchten Schnittflächen.

Mikroskopische Untersuchung:

Gehirn: Frontal-, Occipital-, Stamm- und Kleinhirn, Pons, Medulla oblongata und Cervicalmark: Hyperämie der Leptomeninx sowie der Rinden- und Markkapillaren. Erweiterte Virchow-Robin'sche Räume.

Halsorgane: Speiseröhre: Akute chemische Koagulationsnekrose: erhebliche Verschmälerung und Alteration der Mucosa. Schrumpfung und Abflachung der Epithelzellen mit verwischten Zellgrenzen. Spindelförmig ausgezogene pyknotische Kerne, Kernsubstanz strukturlos und chromatinreich. Sehr dichte bandartige Lagerung der basalen Epithelzellen und ihrer Kerne. Stellenweise strangförmige Abhebung der lumenwärts geschrumpften Zellschichten. Vereinzelt annähernd unverändert erhaltene Schleimhautpartien. Maximale Erweiterung der Kapillaren und venösen Gefäße der Mucosa und Submucosa, in ihren Lichtungen reichlich Erythrocytenschatten. Arterien bzw. Arteriolen unauffällig. Rind- und Längsmuskelschicht o.B. In der

Adventitia Erweiterung der venösen Gefäße.

Lungen: Vorwiegend akutes Emphysem. Kleinfleckige, verstreutherdige Dystelektasen mit zellfreiem Ödem. Auffallend starke Hyperämie der Septumkapillaren und größeren Lungengefäße. Vereinzelte intraalveoläre Blutungen. Leichte murale Bronchitis und Bronchiolitis.

Herz: Linke Kammer: Interstitielles Ödem, leichte Lockerung des Gewebegefüges.

Milz: Auffallend große Milzkörperchen mit breitem Reaktionszentrum und relativ schmaler Follikelrandzone. Sehr blutreiche rote Pulpa mit erheblicher Erweiterung der Sinus.

Leber: Kapilläre Hyperämie, Erweiterung der Zentralvenen, Bildung Disse'scher Räume mit zellfreiem Exsudat. Verstreutherdige Einzelzellnekrosen innerhalb der Leberläppchen. Neutralfett in Spuren unregelmäßig verteilt.

Magen: Im Fundusgebiet stellenweise völliges Fehlen der Schleimhaut. Einzelne erhaltene basale Epithelschichten zeigten Schrumpfung des Zelleibes und des Zellkernes, ähnlich den Veränderungen im Ösophagus. Im wesentlichen erhaltene Mucosa, jedoch mit erheblicher Lockerung der Gewebestruktur. Starke Hyperämie der Schleimhautkapillaren, besonders in der Submucosa. Reichlich Einzellymphknötchen vorhanden.

Nieren: Zellreiche Glomerula mit mäßiger Blutfülle. Stellenweise Schlingen miteinander verhaftet, im Kapselraum retrahiert. Geringe trübe Schwellung der Hauptstücke. Auffallende Hyperämie mit fleckförmigen Markblutungen. Kein Anhalt für akute entzündliche Alterationen.

Chemische Untersuchung:

Mageninhalt	:	130 mg% Wirkstoff
Blut	:	Negative Reaktion
Dünndarminhalt	:	Negative Reaktion

WAGNER (1965): Sechs Patientinnen erhielten am Morgen eine Mischspritze angeblich aus 1/8 mg Strophanthin (0,5 ml), 2 ml eines Vitamin-B-Komplexes (mit u.a. 1o mg Vitamin B_1) und 2,5 ml eines Roßkastanienextraktes (Venostasin, das gleichfalls noch 0,5 mg Vitamin B_1 pro ml enthielt) intravenös. Zwei Patientinnen verstarben etwa 21 Stunden nach der Injektion, die dritte nach 46 Stunden.

Es wurde eine Invertseifenintoxikation aufgrund einer Verwechslung angenommen

Sektionsbefund:

Gehirn: Ödem

Lungen:: Ödem

Milz: Weiche Schwellung

Leber: Fleckige Trübung des Parenchyms

Nieren: Fleckige Trübung des Parenchyms

Mikroskopische Untersuchung:

Gehirn: Hyperämie

Lungen: Hyperämie

Leber: Feintropfige Leberverfettung

Nieren: Akute Neprose, außerdem Methämoglobinzylinder in den Sammelröhrchen des Nierenmarks.

Der Verfasser vermutet eine Verwechslung des Roßkastanienextraktes mit der entsprechenden Menge Zephirol. Da aber in den Leichenorganen keine Giftstoffe nachgewiesen werden konnten, sei auch an die Möglichkeit einer anaphylaktischen Reaktion durch den Roßkastanienextrakt evtl. in Verbindung mit Vitamin B_1 zu denken.

TIESS, NAGEL (1966):

1. Fall:

Eine 22-jährige psychisch belastete Frau hatte in suicidaler Absicht etwa 0,3 l C_4-Lösung zu sich genommen. Sie wurde bewußtlos aufgefunden und starb etwa drei Stunden später unter den Zeichen einer zentralen Atemlähmung und eines Kreislaufversagens.

Sektionsbefund:

Gehirn: Mittelgradiges Ödem, flüssiges Blut.

Halsorgane: Schwere Verätzungen des oberen Speiseweges. Umschriebene fleckförmige Blutarmut der Schleimhaut der Unterlippe und des Mundvorhofes. Kleinfetzige Ablösung grauweißlicher Schleimhautnekrosen im Bereich des Kehlkopfeinganges und mäßiges Glottisödem. Petechiale Schleimhautblutungen des Larynx. Ausgedehnte frische, im oberen

Anteil hämorrhagische und im unteren Drittel grau-weißliche, weitgehend fetzig abgelöste Ätznekrosen des Ösophagus mit ödematöser Auflockerung der Submucosa sowie breitstreifiger Ablösung des Epithels auf Druck.

Akute Cyanose des Gesichtes, der Lippen- und der Rachenschleimhaut.

Lungen: Akute Blutstauung und mäßiges Ödem sowie herdmige intraalveoläre Blutungen der Lungen. Kollaps der linken Lunge, akutes Emphysem der rechten.

Herz: Zustand nach frischer Thorakotomie und direkter Herzmassage mit fleckförmiger Suffision des Peri-, Epi- und Endokards sowie blutiger Imbibition des Myokards. Schlaffe Dilatation aller Herzhöhlen.

Milz: Akute Blutstauung und Cyanose.

Leber: Deutliche trübe Schwellung, Zirkulationsstörungen sowie disseminierte frische Einzel- und Gruppenzellnekrosen der Leber.

Magen-Darmtrakt: Sulziges Ödem der Magenwand im Fundusbereich. Flächenhafte frische Koagulationsnekrose der Magenschleimhaut mit grobfleckigen und diffusen Hämorrhagien. Kleinfetzige Ablösung und blutige Imbibition der Schleimhaut auf den Faltenkuppen mit zum Teil dicht stehenden Petechien im Korpusbereich. Schmutzig bräunlich-grüne Imbibition der Duodenalschleimhaut.

150 ml dunkelbraun-hämatinartiger, mit nekrotischen Schleimhautanteilen vermischter Inhalt im Magen und 30 ml schwärzlich-brauner Duodenalinhalt.

Nieren: Deutlich trübe Schwellung, akute Blutstauung und Cyanose.

2. Fall:

Kombinierte Vergiftung eines 37-jährigen Mannes durch perorale Aufnahme von ca 75 ml C_4-Lösung, sowie 60 ml einer ca 8,5-%igen Chloralhydratlösung und weiteren nicht eigens erwähnten Pharmaka und Alkoholika. Exitus nach 1 Stunde.

Sektionsbefund:

Gehirn: Deutlicher Schwellungszustand des Gehirns mit Zeichen leichten Hirndruckes.

Halsorgane: Mäßige rundzellige Tracheitis nach Art eines grippalen Luftweginfektes. Zeichen der Verätzung des oberen Verdauungstraktes. Streifige bräunliche Eintrocknung des Lippenrotes. Verätzung und fetzige Ablösung der grauweißlich abgeblaßten Schleimhaut der Rachenhinterwand und der Epiglottisvorderseite mit sulzigem Ödem der Rachenschleimhaut, der Glottis und des Kehlkopfeinganges bis zu den Stimmbändern. Ausgedehnte, fast völlig abgelöste Koagulationsnekrose der Ösophagusschleimhaut mit deutlichem Ödem der Submucosa.

Lungen: Hyperämie und deutliches Ödem der Lungen. Geringe terminale Aspiration von nekrotischen Schleimhautfetzen. Flüssiges Blut.

Herz: Mäßige akute Dilatation beider Herzventrikel.

Leber: Trübe Schwellung und toxische Verfettung der Leber mit frischen disseminierten Einzelzellnekrosen. Zirkulationsstörungen der Leber. Akute Blutstauung der parenchymatösen Organe.

Magen-Darmtrakt: Grobfleckige Verätzungen der Magen-

schleimhaut vorwiegend im Kardia- und Fundusbereich bei bestehender chronischer hypertrophischer Gastritis. Geringer bräunlich-zähflüssiger Mageninhalt. Stellenweise bis auf die Tunica propria reichende, auf den Schleimhautfalten betonte Ätznekrosen des oberen Jejunums (Zustand nach alter Magenteilresektion Billroth II). Petechiale gastrojejunale Schleimhautblutungen.

Keine chemische Untersuchung !

TIESS, RÖTZSCHER (1969): Eine 35-jährige Frau trank 75 ml einer C_4-Lösung in suicidaler Absicht, nachdem sie schon mehrere Selbstmordversuche begangen hatte. Sie befand sich zur Tatzeit im 9. Schwangerschaftsmonat. Der Tod trat schon nach wenigen Stunden ein.

Sektionsbefund:

Gehirn: Schwere Hirnschwellung.

Halsorgane: Rötung des Rachenrings, fetzige Ablösung der Ösophagusschleimhaut im aboralen Drittel, Grauverfärbung der Submucosa, Ödem.

Lungen: Schwerstes hämorrhagisches Lungenödem.

Herz: Flüssiges Blut in den Herzhöhlen und in den großen Gefäßen.

Milz: Vergrößert, aufgelockert.

Leber: Toxisch gefleckte, verfettete und geschwollene Leber.

Magen-Darmtrakt: Diffus schmierig gelbgraufetzige Magenschleimhautablösungen mit umschriebenen, pfennig-

großen Schleimhautnekrosen, etwa 500 ml schmutzig-graugelbliche, gering nach Desinfektionsmittel riechende Flüssigkeit als Mageninhalt. Fetzige Ablösung der Dünndarmschleimhaut im oralen Drittel, im restlichen Darm unauffälliger, gelblich-bräunlicher Kot.

Nieren: Geschwollen, Nephrose.

Leibesfrucht: Sie zeigte zahlreiche punktförmige Unterblutungen des Perikards, der Pleura, der Nierenkapseln und subarachnoidal.

Chemische Untersuchung:

Mageninhalt: Qualitativer Nachweis positiv.

Leber, Niere, Gehirn und Blut: Qualitativer Nachweis negativ.

GASTMEIER, KLEIN, FALK (1969):

1. Fall:

Eine 33-jährige Frau hatte schon 2 Abtreibungsversuche durchgeführt, erneuter Abtreibungsversuch mit ca 100 ml C_4-Lösung in die Vagina. Exitus nach 1 Stunde.

Sektionsbefund:

Gehirn: Blutfülle der Hirnhautgefäße, mäßiges Hirnödem kombiniert mit Hirnschwellung. Zirkulationsstörungen des Gehirns. Flüssiges Blut.

Lungen: Hyperämie und Ödem der Lungen. Terminale Aspiration von Speisebrei. Akute Blähung der Lungenrandpartien.

Akute Blutstauung der parenchymatösen Organe.

Vagina: Vaginalschleimhaut auffallend grauweiß, stumpfpelzig, ohne Anhalt für Verletzungen oder Unterblutungen.

Uterus: Äußerer Muttermund etwa für Bleistiftstärke durchgängig, unversehrt. Im Corpus uteri 2 ml einer bräunlich-rötlichen Flüssigkeit. Rötlich-bräunliche Verfärbung der innersten Schichten des Uterus. An der Rückseite des Gebärmutterkörpers innen haftete lockeres, zundrig zerfallenes Gewebe, das sich als Placentagewebe erwies, von schmutzig bräunlich-rötlicher Farbe. Kein Anhalt für einen Embryo. Sondenlänge des Uterus 11 cm.

Ovarien: Corpus luteum graviditatis im rechten Ovar. Linkes Ovar und Tuben unauffällig.

Chemische Untersuchung:

Uterusflüssigkeit: 1,5 mg C_4-Wirkstoffe pro 2 ml.

Uterus, Vagina, Blut, Leber, Nieren: Es konnten C_4-Bestandteile isoliert werden, wobei aber Leber und Nieren den geringsten Anteil aufwiesen (keine genaueren Angaben !). Methämoglobinbefund negativ.

2. Fall:

Eine 43- und eine 42-jährige Frau erhielten am dritten postoperativen Tag nach Extirpatio uteri totalis vaginalis einen Abführeinlauf und verstarben nach wenigen Minuten, infolge einer Verwechslung zwischen einer Wofacutanlösung und einer C_4-Lösung.

Sektionsbefund:

Bei beiden Patientinnen ergab sich fast ein uniformes Bild.

Gehirn: Deutliche Hirnschwellung mit leichten Hirndruckzeichen.

Lungen: Akute Lungenblähung.

Akute Stauungsblutfülle und Zyanose der meisten inneren Organe, besonders der Leber, der Nieren und der Milz. Flüssiges Blut.

Magen-Darmtrakt: In einem Fall mehrere punktförmige Magenschleimhautblutungen. Zarte grauweiße Schleimhaut des gesamten Dünndarmes. In den Dünndarmabschnitten unterschiedliche Mengen eines lehmgelben, dünnflüssigen bis breiigen Kotes. Dünnflüssig-schwappender, lehmgelber und zum Teil schleimig-wässriger Inhalt im Dickdarm. Deutliche Verdickung, Verquellung und stumpf-pelzige, grauweiße Schleimhautbeschaffenheit des gesamten Dickdarmes als Zeichen einer oberflächlichen Verätzung mit zahlreichen, dicht beeinander stehenden feinsten Blutungen im Cöcum.

Chemische Untersuchung:

Es war eine unbekannte Menge einer im Verhältnis 1 : 5 verdünnten C_4-Lösung rectal verabfolgt worden.

In den einzelnen Dickdarmabschnitten ließen sich qualitativ quartäre Ammoniumverbindungen nachweisen. Die Dünndarmuntersuchung verlief negativ. Methämoglobin konnte im Blut spektroskopisch nicht erfaßt werden.

A N T I B I O T I K A

Tetracyclin

TETRACYCLIN

Tetracyclin stellt chemisch folgende Verbindung dar:
4-Dimethylamino-1.4.4a.5.5a.6.11.12a-octahydro-3.6.1o.12.-12a-pentahydroxy-6-methyl-1.11-dioxo-2-naphthacencarbonsäureamid.
Es ist ein Breitspektrum-Antibiotikum mit Wirkung gegen Kokken (Streptokokken, Pneumokokken, Staphylokokken, Meningokokken, Gonokokken), Bakterien (Haemophilus, Clostridien, Coli, Klebsiella, Salmonella, Shigella, Brucella, Actinomyceten), Treptonemen (Leptospiren), Protozoen, Rickettsien und große Viren. Die bakteriostatische Wirkung kann bei hoher Dosierung in eine baktericide übergehen (EHRHART/RUSCHIG)!

Chemische Formel:

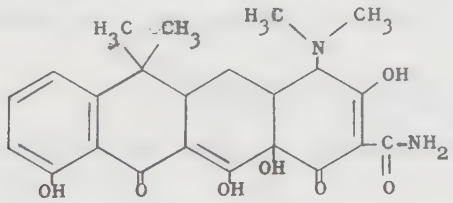

Tetracyclin

Therapeutische Dosis:

oral: 0,5 - 1,0 g/die für den Erwachsenen

i.m., i.v: 0,25 g/die

Tagesmaximaldosen: bis 4,0 g

Vergiftungen:

DAVIS, KAUFMAN (1966): Bericht über 6 Patienten, darunter 4 Schwangere, die während einer hochdosierten Tetracyclin-Behandlung wegen akuter Infektionen mit Ikterus starben.

Sektionsbefund:

Leber: Gelbe Verfärbung, Schwellung und feintropfige Verfettung, jedoch kaum Entzündungs- oder Nekrosezeichen.

Pankreas: Hämorrhagien und Fettnekroseherde.

Nieren: Fettige Degeneration der Tubulusepithelien.

Die Verfasser beschreiben einen Fall von tödlich verlaufender Schädigung der Leber, hervorgerufen durch Überdosierung mit Tetracyclin.

Sektionsbefund:

Leber: Erhebliche Vergrößerung und Gelbfärbung.

Mikroskopische Untersuchung:

Leber: Fettige Degeneration der Leberzellen und Gallestauung.

Keine chemische Untersuchung !

Ö L H A L T I G E P H A R M A K A

Paraffinöl und Menthol

Mistol

Östron

PARAFFINÖL UND MENTHOL

Paraffinum liquidum ist ein Gemisch hochmolekularer Kohlenwasserstoffe und dient als Grundlage für Gleitmittel und ölige Suspensionen.

Menthol ($C_{10}H_{19}OH$) oder Pfefferminzkampher ist ein im Pfefferminzöl enthaltenes Oxyterpen. Nach der Resorption wirkt es wie Kampher, nur wesentlich schwächer, lokal antiseptisch. Therapeutisch verwendet man Menthol zur Milderung entzündlicher Erscheinungen beim Schnupfen, zur Milderung der Schmerzen bei Neuralgien, als erfrischend schmeckendes Desinficiens in Mundspülwässern und als Darmantisepticum bei den Sommerdiarrhoen der Kinder.

Chemisch Formel:

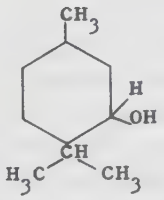

Menthol

Vergiftungen:

FISCHER-WASELS (1934): Eine 70-jährige Frau hatte sich mehr als 20 Jahre gegen Schleimhautschwellungen der Nase und Reiz im Nasenrachenraum eine 1-%oige Lösung von Mentholöl instilliert. Die chemische Untersuchung der Lösung ergab als Ölbestandteil Paraffinöl. Die Frau starb an

einer fortschreitenden Lungenerkrankung mit zunehmender Dyspnoe.

Sektionsbefund:

Lungen: Großer schwieliger Schrumpfungsprozeß im Hilus beider Lungen mit hyperplastischer Bronchitis der mittleren Bronchien, chronische Desquamationspneumonie mit Verfettungen, Pleuraverwachsung links. Große, nicht obturierende, wandständige Thrombose im Hauptstamm der linken Pulmonalarterie.

Herz: Herzaneurysma des linken Ventrikels mit ausgedehnter, wandständiger Thrombose, multiple Schwielen der Herzmuskulatur. Hochgradige Coronarsklerose und Atheromatose der Aorta.

Mikroskopische Untersuchung:

Lungen: In der Umgebung der Bronchialwände fanden sich ausgedehnte schwielige Bindegewebsmassen, zwischen denen sich Lücken und Spalten fanden, die mit einer homogenen Masse ausgefüllt waren, die sich mit Scharlachrot leuchtend rot anfärbte, also Fett oder Öl darstellen mußte.

Untersuchte Lungenstücke enthielten 13 - 15 % Paraffinöl und in beiden Lungen waren etwa im ganzen 110 - 120 ml flüssiges Paraffin abgelagert. Man muß annehmen, daß von dem in die Nase geträufelten Menthol-Paraffinöl immer wieder Teile in die Luftwege kamen und sich in Bronchien und Alveolen ansammelten. Hier kam es durch Fremdkörperreizung zu fortschreitender Bindegwebswucherung und Schwielenbildung in der Umgebung der Ölmassen und zum Bilde der Paraffinose der Lunge.

MISTOL

Mistol enthält nach altem Rezept (aus der Beilage zur Apothekerzeitung 1927, 86, Nujol-Werke, der Autor bleibt unerwähnt):

Petroläther
Mentholester
Cajeputol
Japan-Kampher
Farbstoff

Nach neuerer Mitteilung (Nujol-Werke):

Mentholester
Eukalyptol
Kampher
Chlorbutanol
Petrolatum

Therapeutische Dosis:

Mehrmals täglich 4 - 6 Tropfen in jedes Nasenloch. Kinder im schulpflichtigen Alter entsprechend weniger.

Vergiftungen:

BRÜNING (1931): Ein 10 Monate alter Säugling, der als Neugeborenes an einem protrahierten Ikterus neonatorum mit Lebervergrößerung litt, erhielt im Alter von 6 1/2 Monaten

mindestens 5 Wochen lang regelmäßig und etwa 4 Wochen lang unregelmäßig jeden Tag 2 mal Mistol wegen Rachenkatarrhs in die Nase eingeträufelt, insgesamt 70 - 75 g. Im 7. Monat traten hartnäckige Verdauungsstörungen auf mit zunehmender Appetitlosigkeit, Erbrechen, Gewichtsabnahme und auffällige Unruhe. Er starb im 8. Monat, 5 Tage nach Krankenhauseinweisung unter starken allgemeinen Krämpfen.

Sektionsbefund:

Lungen: Bronchopneumonische Herde in der rechten Lunge. Hämorrhagien in der rechten Pleura und geringer Hydrothorax.

Leber: Große, feingranulierte, hochgradig verfettete Leber. Geringer Aszites.

Mikroskopische Untersuchung:

Lungen: Verfettung, beginnende hypostatische Pneumonie.

Herz: Hochgradige Verfettung.

Milz: Toxische Schädigung (keine weiteren Angaben !).

Leber: Hochgradige Verfettung mit beginnender Zirrhose und Schrumpfung.

Pankreas: Verfettung.

Nieren: Hochgradige Verfettung.

Keine chemische Untersuchung !

ÖSTRON

Östron und Östriol sind Umwandlungsprodukte des Östradiols, doch zeigen sie nur eine geringe östrogene Wirkung. Als Hormone finden sie sich neben Östradiol in den Follikeln des Ovars (KUSCHINSKY).

Chemisch wird Östron auch als Östradien-3-ol-17-on bezeichnet und in Form öliger Lösungen in den Handel gebracht.

Chemische Formel:

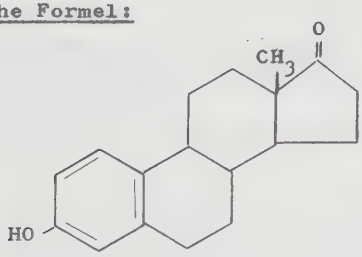

Östron

Vergiftungen:

FARAGÓ, KOVÁCS (1969): Drei Monate nach ihrer Entbindung fühlte sich eine 26-jährige Frau erneut schwanger und wandte sich deshalb an einen Arzt. Dieser verabfolgte ihr infolge einer Arzneiverwechslung 5 mg Östron-Acetat ol. pro inj. ad 1 ml intravenös. Die Menge des injizierten Medikamentes konnte auch später nicht eindeutig festgestellt werden. Nach der Injektion wurde die Patientin innerhalb einiger Minuten zyanotisch und begann nach

Atem zu ringen. Der Arzt verabreichte Herzmittel, doch die Frau verstarb ca 15 Minuten nach der Injektion.

Sektionsbefund:

Gehirn: In den Sammeladerbuchten der harten Hirnhaut war flüssiges Blut. Die Gehirnwindungen waren mäßig verflacht, die Furchen untief, das Gehirn blutreich.

Lungen: Die Lungen waren bedeutend größer als normal, das Rippenfell glatt, glänzend, darunter erschienen zerstreut punktförmige Blutungen. Schnittfläche dunkelbläulich, blutreich. Auf Druck entleerte sich eine große Menge schaumiger, blutiger Flüssigkeit.

Herz: Die Herzhöhlen waren weit, sie enthielten reichlich dunkelrotes flüssiges Blut. Der Strukturumriß des Herzmuskels war verschwommen. Herzklappen unversehrt.

Milz: Größer als gewöhnlich, blutreich, pralle Kapsel.

Leber: Blutreich.

Nieren: Blutreich.

Nebennieren: Die Rindensubstanz war 1 mm stark und gelb.

Uterus: Größe von 12 x 8 x 4 cm

Ovar: Im rechten Eierstock befand sich ein bohnengroßer Gelbkörper.

Im ganzen Körper war das Blut flüssig.

Mikroskopische Untersuchung:

Gehirn: An ein bis zwei Stellen fanden sich Kapillarlumina verstopfende Fettkügelchen. In der Umgebung dieser Kügelchen waren aus einigen roten Blutkörperchen bestehende Perikapillarblutungen zu verzeichnen.

Lungen: In der Lunge waren die alveolären Epithelzellen an vielen Stellen abgelöst und ins Lumen geraten, wo außerdem auch ein sich mit Eosin färbender homogener Stoff sowie zahlreiche rote Blutkörperchen zu finden waren. Im Interstitium, besonders in der Nähe der Kapillaren, waren auch mehr oder weniger große, sich auf vier bis fünf Alveolen erstreckende suffundierte Herde vorhanden. Das Epithel der Bronchien und Bronchiolen war unversehrt, im Lumen befand sich ein mit Eosin färbender homogener Stoff. Auf den mit Sudan-III gefärbten Schnitten waren im Lumen der Arterien und Arteriolen charakteristische, sich orange-rot färbende Fett-Ölkügelchen vorzufinden, von denen einige in den Aderverzweigungen "ritten". In je einem Blickfeld waren die sich charakteristisch orange-rot färbenden Bröckchen in 3 - 5 Aderlumina erkennbar.

Herz, Leber, Nieren: Hochgradige Stauungsblutfülle, Parenchymdegeneration.

In den anderen Organen war mikroskopisch keine Fettölembolisation nachweisbar.

In dem V. cubiti umgebenden losen Binde- und Fettgewebe bestand eine frische massive Blutinfiltration. Mit Sudan-III-Färbung konnten im Lumen der V. cubiti sich hell orange-rot färbende Fett-Ölkügelchen nachweisen lassen.

Chemische Untersuchung:

Östron konnte in den Schnitten von Lunge und V. cubiti extrahiert und mit Hilfe der dünnschichtchromatographischen Methode identifiziert werden.

Diskussion:

Der Verfasser erklärt den plötzlichen Tod der 26-jährigen Frau derart, daß die intravenös injizierte ölige Flüssigkeit infolge eines Pulmokoronarreflexes unter den Symptomen eines Koronarkrampfes zum Tode geführt hatte. Die mikroskopische Untersuchung bestätige, die Todesursache in einer Lungen- und Hirnfettembolie zu sehen.

P F L A N Z E N G I F T E

Oleander

Cytisin

Spartein

Ergotamin

Thuja

Taxin

Circutoxin

Vincristin

Arecolin

Wurmfarn

Chenopodium

Podophyllin

Chelidonin

Rizin

OLEANDER

Das Folinerin im Oleander gehört zu den Digitaloiden, Herzglykoside, die Nichtdigitaliskörper sind, und deren Genine digitoxigenähnliche Sterinstruktur besitzen.

Vergiftungen:

PROFILO (1934): Eine 36-jährige Frau hatte einen Dekokt von Oleanderblättern zu sich genommen, um eine antianämische Kur zu machen. Die Todeszeit ist unbekannt.

Diagnose: Akute Gastro-Enteritis durch Vergiftung mit Oleanderblätterdekokt. Vergiftung des peripheren und zentralen sympathischen Nervensystems mit einem curareartigen Gift. Todesursache: Erstickung durch ungenügende Atmung.

Sektionsbefund:

Gehirn: Gut entwickelte Gyri und Sulci, Dura rot, glänzend, starke Gefäßstauung, vor allem links. Einige punktförmige verstreute Blutungen am oberen Pol der Dura. Gefäße der weichen Hirnhäute stark gestaut, vor allem die Venen, die sehr deutlich hervortraten. Dieselben Stauungserscheinungen fanden sich am Bulbus und im Bereich der Medulla oblongata, ebenso am circulus arteriosus Willisii.

Lungen: Pleurahöhle frei, Lungen retrahiert.

Herz: Schlaff, Ventrikel leer, nur rechts einige Blutkoaguli.

Leber: Normal groß.

Pankreas: o.B.

Magen-Darmtrakt: Wasseruhrmagen, äußerliche Farbe normal. Bei der Magenöffnung zeigte sich die Mucosa unverletzt, rosa gefärbt, bis auf einen ca 2o Lirestück großen Defekt in Pylorusnähe, von rötlicher Farbe. Därme nicht gebläht, normale Form und Größe. Colon und Ileum normal, sehr wenig gefüllt. Am Dünndarm fand sich außen am Ansatz ein rötlich-grauer Fleck.

Nieren: Äußerlich o.B., Parenchym gestaut.

Genitalien: Uterus o.B., Ovarien rechts normal, links vergrößert. An der Innenfläche der ventralen Tubenöffnung zeigte die Schleimhaut Stauungszeichnung und einige kleine Ulcerationen und Läsionen.

Chemische Untersuchung:

Das in den Oleanderblättern enthaltene Gift konnte im Blut und in der Magenspülflüssigkeit chemisch nachgewiesen werden.

LABURNUMSAMEN (GOLDREGEN)

Die Giftigkeit des Goldregens beruht auf seinem toxischen Alkaloid Cytisin ($C_{11}H_{14}N_2O$), das eine starke nicotinähnliche Wirkung auf die vegetativen Ganglien besitzt. Der Tod erfolgt durch Lähmung des Atemzentrums.

Chemische Formel:

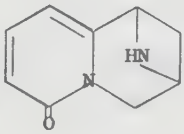

Cytisin

Vergiftungen:

RICHARDS, STEPHENS (1970): Der Insasse einer Heil- und Pflegeanstalt wurde über längere Zeit schlafend in seinem Bett beobachtet und 10 Minuten später plötzlich halb angezogen quer über seinem Bett liegend tot aufgefunden. Die Verfasser nehmen eine wahrscheinlich resorbierte tödliche Citysinmenge von 50 mg bzw. 0,5 mg/kg an.

Sektionsbefund:

Gehirn: Leichtes Hirnödem.

Lungen: Blutfülle und alveoläres Ödem.

Herz: o.B.

Magen: Im Mageninhalt fanden sich 23 Laburnumsamen.

Nieren: Trübe Schwellung, sonst o.B.

Nebennieren: o.B.

Skelettmuskulatur: o.B.

Mikroskopische Untersuchung:

Gehirn: Leichtes Hirnödem.

Lungen: Intensive venokapilläre Blutfülle und fleckige alveoläre Ödeme.

Leber: Die Lebersinusoide zeigten ebenfalls ödematöse Wände.

Nieren: Mit Zelluntergang und deutlicher trüber Schwellung der Glomeruli und Tubuli contorti.

Chemische Untersuchung:

Cytisinwerte:

Mageninhalt	: 3 mg
Blut	: 0,68 mg%
Leber, Gehirn, Urin	: negativ

SPARTEIN

Spartein, $C_{15}H_{26}N_2$, ist das Hauptalkaloid des Besenginsters und verschiedener Lupinenarten. Nach CUSHNY und MATTHEWS (1895) hat Spartein peripher eine curareähnliche Wirkung, was zum Atemstillstand durch Lähmung der Phrenicusendigungen führt. Größere Dosen lähmen das Atemzentrum. Insgesamt ist die Wirkung coniin- und nicotinähnlich. Es ist indiziert bei Herzschwäche, Tachykardie und Überleitungsstörungen.

Chemische Formel:

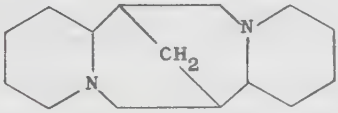

Spartein

Therapeutische Dosis:

ED: 0,1 - 0,2 g i.m.

Vergiftungen:

SCHMIDT (1961): Ein Kind von 2 Jahren und 4 1/2 Monaten starb 3 Stunden nach Aufnahme von 413 mg Spartein in 10 Perivar-Dragees.

Sektionsbefund:

Gehirn: Leichtes Hirnödem.

Halsorgane: Gaumenmandeln vergrößert, Luftröhre mit geröteter Schleimhaut.

Lungen: Voluminöse Lungen ohne entzündliche Infiltrate. Von der Schnittfläche der Lungen floß blutig-schaumige Flüssigkeit ab. Bronchien mit geröteter Schleimhaut.

Herz: Wenig Flüssigkeit im Herzbeutel, glatte und spiegelnde seröse Häute, Erweiterung des rechten Herzens. Flüssiges Blut in den Gefäßen.

Milz: Vergrößert, ebenso Gekröselymphknoten.

Leber: Stauung.

Magen-Darm: Schleimhaut blaß und glatt.

Nebennieren: Sehr dünn.

Mikroskopische Untersuchung:

Gehirn: Akute hypoxydotische Schädigungen der Ganglienzellen im Gehirn bei mäßigem Marködem.

Lungen: Stärkeres Emphysem und Ödem der Lungen, etwas zellreiches Zwischengewebe und geringe peribronchiale entzündliche Erscheinungen.

Herz: Blutstauung im Herzmuskel und frische Muskelfaserdegenerationen.

Leber: Aufhellung des Leberzellplasmas mit Blutgefäßerweiterung und Ödem der Dissé'schen Räume.

Chemische Untersuchung:

Der qualitative Nachweis zeigte eine positive Reaktion.

Folgende Substanzen konnten quantitativ isoliert werden:

Dünndarminhalt:	18 mg%
Dickdarminhalt:	3 mg%
Leber :	ca 5 mg%
Gehirn: :	ca 2,4 mg%

ERGOTAMIN

Der auf Getreideähren schmarotzende Pilz Claviceps purpurea enthält neben einigen biogenen Aminen Alkaloide, die als Lysergsäurederivate untereinander nahe verwandt sind. Für die Therapie besitzen folgende Alkaloide Bedeutung: Ergometrin, Ergotamin, Ergotoxin und Methylergometrin.

Ergotamin erregt die glatte Muskulatur des Uterus und der Gefäße. An den Gefäßen sind zwei entgegengesetzte Wirkungen bekannt:

1. Vasokonstriktion durch direkte Muskelerregung
2. Vasodilatation durch einen sympatholytischen Effekt (KUSCHINSKY 1972).

Chemische Formel:

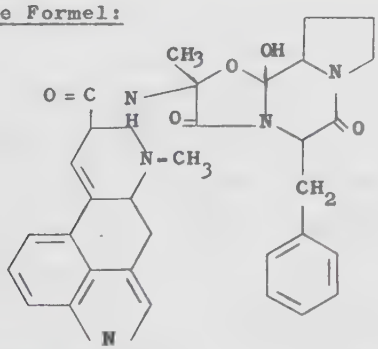

Ergotamin

Therapeutische Dosis:

Bei den ersten Vorboten eines Migräneanfalles 2 Dragees Cafergot^{R} oder, falls die Anfälle mit Nausea und Brechreiz beginnen, 2 Kapseln oder 1

Zäpfchen; nötigenfalls in halbstündigen Abständen nochmals 1 - 2 mal 1 Dragee oder 1 Kapsel oder 1/2 Zäpfchen Cafergot^{R}.

In schweren Fällen, besonders bei Erbrechen: 0,5 mg s.c., wenn nötig, Injektion wiederholen !

Vergiftungen:

JONES, WILLIAMS (1966): Ergotaminvergiftungen sind ausgesprochen selten. Die Verfasser berichten von einem 14 Monate alten Kind, das ins Krankenhaus eingeliefert wurde und 14 Stunden später starb. Es hatte kurz zuvor 12 Cafergot-Tabletten geschnullt (1 mg Ergotamintartrat und 100 mg Coffeincitrat pro Tablette), eine Dosis von 12 mg Ergotamintartrat.

Sektionsbefund:

Gehirn: Hirnödem.

Halsorgane: Submuköse Hämorrhagien an der Grenze zum Larynx.

Herz: Petechien des Perikards.

Magen: Hämorrhagische Gastritis.

Mikroskopische Untersuchung:

Gehirn: Veränderungen im Cerebellum und Ammonshorn infolge Sauerstoffmangels.

Die Todesursache war: Hirnödem als Folge einer Cafergot-Vergiftung.

Chemische Untersuchung:

Ergotamin konnte in den inneren Organen nicht nachgewiesen werden. Man fand aber folgende Mengen Coffein:

Mageninhalt	:	42	mg/100 ml
Urin	:	2,2	mg/100 ml
Gesamtblut	:	4,4	mg/100 ml
Liquor	:	4,7	mg/100 ml
Gehirn	:	14	mg/100 ml
Niere	:	21	mg/100 ml

THUJA

Thujon ist der Hauptbestandteil des ätherischen Öles von Thuja occidentalis (Lebensbaum) und stellt ein starkes zentrales Krampfgift dar. Einnahme grüner Nadeln oder Abkochungen z.B. als Abortivum verursache schwere gastroenteritische Erscheinungen, sowie Bewußtlosigkeit, tonisch-klonische Krämpfe. Auch Nierenschädigungen und Blasenschleimhaut-Nekrosen mit Urämie und Abort wurden beobachtet.

Vergiftungen:

JUNGMICHEL (1932): Verfasser beschreibt einen Abtreibungsversuch einer 24-Jährigen mit einem Aufguß von Thujablät-

tern. Exitus nach 2 Tagen.

Sektionsbefund:

Lungen: Beginnende doppelseitige Lungenentzündung.

Herz: Blutungen im Herzmuskel.

Magen-Darm: Entzündung der Magen-Darmschleimhaut mit Blutungen.

Milz: Milzinfarkt (?)

Degenerative Veränderungen (trübe Schwellung) der großen drüsigen Organe.

Intakte Schwangerschaft am Ende des 3. Monats.

Mikroskopische Untersuchung:

Fettige Degeneration der Leber und Nieren.

Chemische Untersuchung:

Von allen asservierten Organen wurden in der bekannten Weise nach Ansäuern mit Weinsäure Destillate hergestellt, die nach Petrolätherextraktion einen deutlichen Geruch nach ätherischen Ölen hatten und sich durch bitteren Geschmack auszeichneten.

Die Untersuchung der Thujazweige erbrachte das gleiche Resultat.

TAXUS BACCATA (TAXIN)

Das Fruchtfleisch der Beeren ist ungiftig, dagegen sind die Nadeln sehr giftig und können z.B. als Abkochung genommen oder bei Kindern durch Kauen der Nadeln zu Vergiftungen führen. Abkochungen der Eibennadeln werden seit langer Zeit auch als Abortivum verwendet.

Vergiftungen:

CZERWEK, FISCHER (1959): Ein 20-jähriges Mädchen, das seit Jahren an psychischen Verstimmungen litt, hatte sich aus 3 Esslöffeln Eibennadeln einen Tee gekocht und 1/2 Stunde ziehen lassen. Danach trank sie den Tee und aß hinterher die ausgelaugten Nadeln mit trockenem Brot vermischt. Nach einer Stunde stellte sich Schwindelgefühl und starkes Herzklopfen ein, bald darauf wurde sie bewußtlos. Trotz Magenspülung und Kreislaufmittel verschlechterte sich der Zustand und nach 24 Stunden trat der Exitus letalis ein.

Sektionsbefund:

Gehirn: Hyperämie aller Abschnitte des Gehirns.

Herz: Beide Herzkammern waren weit, die Herzmuskulatur blaß und trüb.

Milz: Starke Blutfülle.

Leber: Akute Stauung, trübe Schwellung und Verfettung der Leber.

Magen-Darmtrakt: Der Magen enthielt etwa 50 ml einer

schleimigen Flüssigkeit, in der sich vereinzelt Taxusnadeln nachweisen ließen. Kleine flächenhafte Blutungen und oberflächliche Schleimhautnekrosen im Magen, besonders im Fundusteil. Die Magenschleimhaut zeigt auf der Höhe der Falten eine gelblich-weiße Verfärbung. Große Mengen von Nadeln waren im gesamten Dünndarm vorhanden. Im Darmtrakt war die Schleimhaut ohne Veränderungen.

Nieren: Akute Stauung, trübe Schwellung und Verfettung beider Nieren.

Mikroskopische Untersuchung:

Herz: Protoplasma der Herzmuskelfasern trübe, Querstreifung erkennbar. Überall fand sich eine diffuse Einlagerung verhältnismäßig feiner Fett-Tröpfchen.

Leber: Überall sah man sehr weite, prall mit Blut gefüllte Gefäße. Die Leberzellbalken waren in großen Bezirken dissoziiert, die Disse'schen Räume waren weit und enthielten Ödemflüssigkeit. Das Protoplasma der Leberzellen war trübe und teilweise wabig aufgelockert. Überall war darin eine ganz diffuse Einlagerung mittelgroßer Fett-Tropfen vorhanden. Die Glisson'schen Felder waren ohne Besonderheiten.

Magen-Darmtrakt: Die Magenschleimhaut war an zahlreichen Stellen im Bereich der nach dem Lumen zu gelegenen Abschnitte nekrotisch. Die basalen Anteile waren jedoch überall erhalten. Stellenweise sah man an der Basis kleinere Ansammlungen von Lymphocyten. Die Gefäße waren sehr weit und blutgefüllt. Die Muskelschichten und der Serosaüberzug zeigten keine Besonderheiten.

Dünn-und Dickdarm: o.B.

Nieren: Die Glomeruli waren blutreich. Das Protoplasma der Tubulusepithelien war besonders im Bereich der Tubuli

contorti trübe und geschwollen, die Tubuluslichtungen eingeengt. In geringer Menge sah man im Protoplasma der Tubulusepithelien in der Hauptsache in den dicht an der Basalmembran gelegenen Abschnitten eine Einlagerung feiner Fett-Tröpfchen.

Chemische Untersuchung:

Der Nachweis auf Alkaloide im Blut, im Mageninhalt und in sämtlichen Organextrakten verlief negativ.

FROHNE, PRIBILLA (1965): Ein 24-jähriger Tischlergeselle litt seit einem Jahr unter Depressionen. Er beging Selbstmord mit einer unbekannten Menge von Taxus-Nadeln. Trotz sofortiger Kreislauftherapie trat 3 1/2 Stunden nach Einnahme des Giftes der Tod ein.

Sektionsbefund:

Gehirn: 1550 g schwer, mit deutlichen Hirndruckzeichen und feuchten ödematösen Schnittflächen bei Hyperämie der weichen Häute.

Halsorgane: Etwas grünlich verfärbter Schleim im Kehlkopf. Anfüllung der Luftwege mit grauem schaumigem Schleim.

Lungen: Hochgradige akute Stauung und Ödem der cyanotischen Lungen (635 und 710 g).

Herz: 390 g schwer, rechts und links akut dilatiertes Herz mit auffallend blaßgrauroter, trüber Schwellung der Muskulatur.

Milz: Hochgradige akute Stauung.

Leber: 1910 g schwer, dunkelbraunrot, gestaut, in der Zeichnung verschärft.

Pankreas: Stauung.

Magen-Darmtrakt: Im Magen ca 200 ml eines dünnbreiigen, mit Pflanzenbestandteilen durchmischten Speisebreies, graurosa etwas angedaute Schleimhaut. Im Zwölffinger- und Dünndarm nur mäßig viel mit vereinzelten Pflanzenbestandteilen durchmischter Speisebrei.

Nieren: Stauung und trübe Schwellung der Nieren.

Mikroskopische Untersuchung:

Gehirn: Die gliöse Grundsubstanz war stärker aufgelokkert. Die perivaskulären und periganglionären Räume waren hochgradig entfaltet. Die Gefäße erweitert und hochgradig mit Blut gefüllt.

Diagnose: Hochgradige akute Stauung und Ödem.

Lungen: Die Alveolen waren meist hochgradig erweitert und optisch leer, ihre Septen zerrissen. Stellenweise fanden sich aber auch schlierige, homogen rötliche Massen und vereinzelt Erythrocyten in den Alveolen. Alle Gefäße bis in die feinsten Kapillaren waren hochgradig dilatiert und mit Erythrocyten gefüllt. Die Bronchiolen waren meist weit und leer, ihr Epithel ohne Besonderheiten. An anderen Stellen fand sich das Epithel der Bronchiolen abgelöst.

Diagnose: Hochgradige akute Stauung und Blähung, mäßiges Ödem.

Herz: Auf einem Schnitt aus der linken Kammer war die Faserstruktur gut erhalten. Die Fibrillen waren teilweise etwas breit und gewellt mit schlecht erkennbarer

Querstreifung. Die Kerne waren teilweise blasig und pigmentarm. Auflockerung des interstitiellen Mesenchymbestandes ohne zellige Reaktionen. Auf einem anderen Schnitt zeigten quergetroffene Fasern eine reichliche Vakuolenbildung, aber keine entzündlichen Reaktionen. Alle Gefäße waren weit und prall mit Erythrocyten und vereinzelten Leukocyten gefüllt. Auf einem weiteren Schnitt waren die Fasernstärker aufgesplittert und teilweise ausgebleicht. Die links absteigende Coronararterie zeigte eine geringfügige Verdickung der Intima.

Diagnose: Akute Stauung, trübe Schwellung, beginnende Hypoxydose.

Milz: Die Follikel waren klein und dicht. Es fand sich eine hyaline Verquellung der Wandungen der Zentralarterien. Die rote Pulpa war blutreich, die Randsinus gestaut.

Diagnose: Akute Stauung.

Leber: Die Läppchenstruktur war erhalten. Schon bei Lupenvergrößerung fanden sich die Zentren aufgelockert und die Leberzellplatten stärker entleimt. Es fanden sich reichlich Leberzellnekrosen mit leukocytären und lymphocytären Reaktionen in der Umgebung.

Zwischen den Leberzellplatten und den entleimten, einzeln liegenden Leberzellen fanden sich reichlich schlierige rötliche Massen und Detritus. Das Cytoplasma der Leberzellen war meist wolkig aufgehellt, teilweise fanden sich auch ganze Nester von wabigen, pflanzenzellartigen Zellgruppen. Die Kerne waren meist blasig und pigmentarm, teilweise auch zugrunde gegangen. Die Grenzlamellen waren intakt. In den Glisson'schen Dreiecken fanden sich Ödemmassen. Die Kerne der Kupfferschen Sternzellen waren dicht und kommaförmig.

Keine pathologischen Verfettungen.

Diagnose: Hochgradige Stauung, toxischer Parenchymschaden.

Pankreas: Hochgradige akute Stauung.

Nieren: Glomerula unauffällig, Kapillarschlingen weit und gestaut. Sie enthielten reichlich fäulnisveränderte Erythrocyten. Die Kapselräume waren meist frei, die Grundmembrane nicht verdickt. Das Tubulusepithel war meist kernlos, das Cytoplasma postmortal aufgelöst. Alle Gefäße waren weit und prall mit fäulnisveränderten Erythrocyten gefüllt. Keine entzündlichen Reaktionen, keine pathologischen Fetteinlagerungen.

Diagnose: Akute Stauung, postmortale Autolyse.

Nebenniere: Hochgradige akute Stauung, sonst o.B.

Chemische Untersuchung:

Mageninhalt : ca 42 g Taxusnadeln
= Ausbeute: 0,196 g Rückstand

Dünndarminh.: ca 15 g Taxusnadeln
= Ausbeute: 0,0034 g Rückstand

In der Leber konnte Taxin qualitativ nachgewiesen werden.

CIRCUTOXIN

Im Rhizom des Wasserschierlings ist das sehr giftige Circutoxin $C_{19}H_{26}O_3$ enthalten, ein leicht zersetzliches γ-Pyronderivat, das gleichzeitig hydrierte Furan- und γ-Pyronkerne aufweisen soll. Es führt besonders durch Verwechslung mit Gemüseknollen zur Vergiftungen.

Chemische Formel:

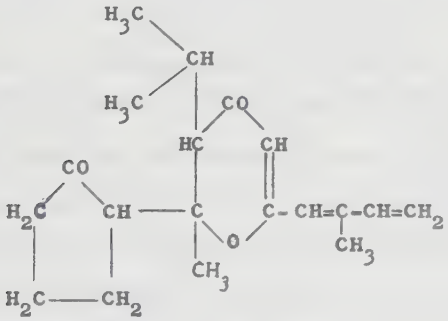

Circutoxin

Vergiftungen:

ESKELUND (1934): Ein 5 Jahre altes Kind hatte ein paar Scheiben einer Pflanzenwurzel gegessen und starb nach 3 1/2 Stunden.

Äußere Besichtigung:

Der Unterleib wies äußerlich eine schwach grünliche Färbung auf. Die Lippen waren blaß mit stark bläulichem Anflug und rings um den Mund eingetrockneter Schaum.

Sektionsbefund:

Gehirn: Blutgefäße stark blutgefüllt.

Halsorgane: Die Speiseröhre enthielt spärliche Flüssigkeit und einzelne feste Speisereste.

Lungen: Blutgefüllt, reichlich voll Flüssigkeit, aber überall lufthaltig.

Magen: Der außerordentlich stark aufgeblähte Magen enthielt große Luftmengen und knapp 7o ml sauer reagierende, dickliche, bräunliche Flüssigkeit mit festen Speiseresten.

Die Pflanzenwurzel wurde pharmakologisch untersucht und als Wurzelstock von Circuta virosa identifiziert.

CZURSIEDEL (1937): Durch Verwechslung des Wurzelstockes des Wasserschierlings mit dem der Sellerie gelangte jener in den Gemüsekeller und wurde zu einer Suppe verarbeitet. Nach dem Genuß der Mahlzeit erkrankte die ganze Familie. Ein Mitglied starb durch einen Verkehrsunfall, indem er als Radfahrer scheinbar betrunken, zu Boden stürzte. Es traten Bewußtlosigkeit und Krampfanfälle auf, die mit Bewußtseinsaufhellungen wechselten. Schließlich Tod nach erneuten schwersten Krämpfen. Die Vergiftungszeit wurde nicht bekanntgegeben, wahrscheinlich vergingen zwischen dem Genuß der Mahlzeit und dem Straßenunfall nur wenige Stunden.

Äußere Besichtigung:

Blaurote Totenflecke, keine Zungenbisse.

Sektionsbefund:

Herz: Reichlich flüssiges Blut in den Herzhöhlen.

Magen: Im Magen etwa 100 ml feste Speisemassen, Magenschleimhaut uncharakteristisch.

Es konnten aus dem Mageninhalt einige etwa linsengroße würfelförmige pflanzliche Stückchen isoliert und botanisch-histologisch identifiziert werden.

Chemische Untersuchung:

Der chemische Nachweis war wegen der starken Flüchtigkeit des Circutoxins nicht möglich.

BÖHMER (1934): Ein 2 1/2-jähriges Kind erkrankte unter Vergiftungserscheinungen und starb 1 Tag später. Es hatte, wie sich später herausstellte, eine Mahlzeit erhalten, die aus einer Wurstbrühe, in der Wurzeln gekocht worden waren, bestanden hatte.

Sektionsbefund:

Lungen: Ausgedehnte Bronchitis.

Herz: Das linke Herz war erweitert und verdickt.

Magen-Darmtrakt: Ganz frischer Dünn- und Dickdarmkatarrh.

Mikroskopische Untersuchung:

Gehirn: Brücke und verlängertes Mark o.B.

Lungen: Kleine Blutungen unter dem Lungenfell, geringe Ausschwitzung in den Lungenbläschen teils mit deutlicher Zellvermehrung, herdförmige Fettaspiration (durch Erbrechen).

Herz: o.B.

Milz: Einzelne kleine Blutaustritte.

Magen-Darmtrakt: Magenschleimhaut sehr gut erhalten, Follikel in der Magenwand nicht vergrößert. Sie sahen mehr wie aufgelöst und verkleinert aus, stellenweise wie aufgefasert, reichlich Fettaufnahme in die Schleimhaut der Magenwand. Dünn- und Dickdarm o.B.

Nieren: Allgemeine Blutüberfüllung mit auffälliger Eosinophilie, reichlich Formalinniederschläge in den Sammelröhren der Niere.

Keine chemische Untersuchung !

VINKRISTIN

Aus Vinca rosea, einer Immergrün-Art, läßt sich das Alkaloid Vinkristin isolieren. Es wird bei akuter Leukämie angewendet. Von früheren Behandlungsversuchen aber ist bekannt, daß Vinkristin Parästhesien, Paresen, Reflexabschwächung, Sehstörungen und Ataxie hervorrufen kann. Die Neuropathie trat gewöhnlich 2 Wochen nach Behandlungsbeginn auf und zeigte nach Absetzen des Medikamentes unterschiedliche Rückbildungstendenzen.

Therapeutische Dosis:

Wöchentlich 1 Gabe beginnend mit 0,05 mg/kg Körpergewicht, Steigerung bis maximal 0,15 mg/kg.

Verabreichung: direkt i.v. oder als i.v.-Infusion.

Vergiftungen:

MORESS, D'AGOSTINO, JARCHO (1967): Bei 2 Patienten hatten sich kurz nach Therapiebeginn schwere Dysästhesien an Händen und Füßen sowie eine allmählich zunehmende Quadroparese entwickelt. Hier fanden sich histologisch Myelin- und Axondegenerationen, am stärksten ausgeprägt. im N. peroneus, N. tibialis posterior und N. ulnaris. Während bei einem der beiden Patienten fast alle peripheren Nerven von leukämischen Infiltraten durchsetzt waren, fehlte dieser Befund beim zweiten Patienten völlig.

Die Neuropathie des 3. Patienten (Parästhesien, Paresen, Schmerzen) war durch intraneurale Drucksteigerung hervorgerufen worden.

Keine chemische Untersuchung !

ARECOLIN

Arecolin ist das Hauptalkaloid der Betelnuß, der Frucht von Areca Catechu. Es besitzt muscarinartige und nicotinartige Wirkungen und wird als Vagisreizmittel für Wurmkuren verwendet. Arecolin treibt Würmer nicht nur durch erhöhte Peristaltik aus, sondern übt auch auf die Cestaodenmuskulatur selbst eine spezifische lähmende Wirkung aus.

Chemische Formel:

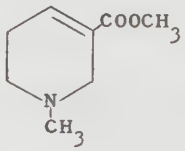

Arecolin

Vergiftungen:

HEINSEN (1933): Der Verfasser berichtet von einem Selbstmord mit einer Ampulle Arecolinum hydrobromicum 0,05 (10 ml). Der Patient wurde am anderen Morgen tot aufgefunden. Über die Applikationsart wurden keine Angaben gemacht, offensichtlich scheint jedoch eine orale Aufnahme vorgelegen zu haben.

Sektionsbefund:

Gehirn: Blutgefäße der Dura bis in die feinsten Verzweigungen gefüllt. In gleicher Weise die weiche Hirnhaut. Die Oberfläche des Gehirns läßt besonders auf

ihrer Unterfläche einen bläulichen Farbton erkennen. Schnittflächen sehr feucht mit sehr zahlreichen, ausfließenden Blutpunkten, die sich abstreifen ließen. Rinde dunkelgraurot, vom Mark sehr scharf abgesetzt. Auch auf den Querschnitten durch dan Gehirnstamm, Brücke, verlängertes Mark und Kleinhirn waren graue und weiße Substanz auffallend kontrastreich geschieden, erstere auffallend dunkelgraurot.

Lungen: Über beiden Lungen ausgedehnt und dichtstehend punktförmige und stecknadelkopfgroße, dunkelrote Blutpunkte. An den Spitzen grauweißer Farbton, im übrigen dunkelblaurot. Lungen von teigiger Konsistenz. An der Schnittfläche entleerte sich reichlich schaumige, blutige Flüssigkeit, die bei Druck auf das Lungengewebe hervorquoll.

Herz: In einem markstückgroßen Bezirk der Außenfläche des rechten Herzens dichstehend dunkelrote Punkte, die sich nicht abwischen ließen. In allen Herzhöhlen reichlich geronnenes dunkles Blut.

Milz: An vereinzelten Stellen dicht zusammenstehend schwarzrote, verwaschene, stecknadelkopfgroße Punkte.

Leber: Oberfläche glatt, bläulichbraunrot, Schnittflächen sehr blutreich. Leberläppchen deutlich, ihr Zentrum braunrot, die Peripherie graugelb.

Magen-Darmtrakt: Magenschleimhaut gequollen, rötlichgraugelb, ohne Substanzverlust. Gegen den Pförtner zu fanden sich kleinste hellrote Punkte eingesprengt, dunkelrote, bis stecknadelkopfgroße Punkte zusammenstehend in einer markstückgroßen Gruppe.

Die Schleimhaut des oberen Dünndarmabschnittes ließ auf ihren Falten Schwellung und Rötung erkennen, die

stellenweise zu einem intensiv dunkelroten Farbton wurde. Zerstreut fanden sich Herde, in denen feinste dunkelrote Punkte sich unterscheiden ließen. Die Schleimhaut im unteren Dünndarmabschnitt blaßrötlichgelb, nicht geschwollen. Vereinzelt auch hier feinste dunkelrote Punkte. Schleimhaut des Dickdarms blaß.

Nieren: Oberflächen glatt, braunrot, gesprenkelt und gestreift. Schnittflächen sehr blutreich. Pyramiden durch dunkelroten bläulichen Saum von der Rinde scharf abgesetzt. Farbe der Schnittflächen dunkelbraunrot, Pyramiden etwas blasser als die Rinde, beide dunkelrot gestreift.

Chemische Untersuchung:

In 100 g Harn fanden sich 0,005 g, in 9 g Blut 0,0032 g Arecolin. Die quantitative Bestimmung ist allerdings umstritten, da die Gesamtblutmenge entsprechend einen Gehalt von 17 g Arecolin aufweisen müßte.

WURMFARN

Ein früher häufig gebrauchtes Bandwurmmittel war die Farnkrautwurzel von Aspidium filix mas in Form des frisch bereiteten ätherischen Extraktes. In dem dunkelgrünen, dickflüssigen, fetten Öl der Wurzel sind eine Reihe wirksamer Bestandteile enthalten, vor allem der Phloroglucin-Buttersäureester Albaspidin und Aspidinolfilicin (Filmaron). Doch wird der Wurmfarn aufgrund seiner Toxizität heute nicht mehr verwendet.

Chemische Formel:

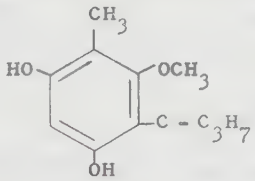

Aspidinol

Therapeutische Dosis:

Extractum Filicis, ED 8,0 g
Aspidinolfilicinum oleo solutum = Filmaronöl, eine 10-%ige Lösung von Filmaron in Rizinusöl, ED 8,0 g

Es darf nie die therapeutische Einzeldosis überschritten werden, wichtig: abführen 1 - 2 Stunden nach Einnahme des Wurmmittels !

Vergiftungen:

GREINER (1952): Ein Arbeiter unbekannten Alters hatte schon 5 Bandwurmkuren im Laufe eines Jahres durchgeführt. Wie aus den Akten hervorging, hatte er wenige Zeit später ein Rezept über Ilfan-Bandwurmmittel erhalten; einige Tage später ein weiteres Rezept über 10,0 g Extractum filicis und Rizinusöl. Diese Kur wurde anscheinend regelrecht durchgeführt und abgeschlossen. 2 Monate später Einlieferung ins Krankenhaus wo er 10,0 g Filmaronöl erhielt. Die Kur war nach 4 Tagen beendet. Kurz darauf Herzbeschwerden und Behandlung mit Strophanthin, nach weiteren 17 Tagen plötzlich Tod.

Sektionsbefund:

Gehirn: Ödem mit starker Blutfüllung.

Lungen: Gestaut.

Herz: Völlig schlaffes, dilatiertes Herz, strotzend mit flüssigem Blut gefüllt.

Leber: Gestaut, blutreich, stark verfettet.

Magen-Darmtrakt: Quellung der Magen- und Dünndarmschleimhaut bis 0,7 cm Dicke, mit groben Falten, im ganzen hochrot verfärbt, mit zahlreichen Ekchymosen.

Mikroskopische Untersuchung:

Gehirn: Gehirngewebe fast netzartig, Erweiterungen der Virchow-Robin'schen Räume, einzelne nekrotische Ganglienzellen.

Herz: Scholliger Zerfall des Myokards mit einzelnen frischen Nekrosen, braune Pigmentierung.

Milz: Starke Hämosiderose.

Leber: Einzelne zentrale Nekrosen der Leberläppchen mit Verfettung und reichlicher Ablagerung braunen Pigmentes.

Magen-Darmtrakt: Schleimhaut des Magens und Dünndarms zum Teil abgestoßen, sämtliche Wandschichten aufgelockert und verbreitert. Gefäße überall prall gefüllt mit einzelnen freien Blutungen.

Der Verfasser vermutet, daß schon seit längerer Zeit eine Herzerkrankung mit Schwielenbildung bestanden hatte.

Chemische Untersuchung:

Der chemische Nachweis verlief negativ.

CHENOPODIUM

Chenopodiumöl (Oleum Chenopodii anthelminthici) stammt aus der Pflanze Chenopodium ambrosioides und wird vor allem noch gegen Askariden verwendet. Es setzt sich aus folgenden Stoffen zusammen:

Askaridol	62 - 65 %
p-Cymol	22 %
Sylvestren	
Safrol	
d-Campher	

Der gefährliche Bestandteil ist das 1,4-Peroxydo-p-menthen-(2) (Askaridol) mit der Summenformel: $C_{10}H_{16}O_2$

Chemische Formel:

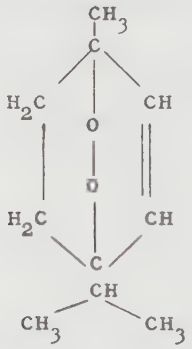

Askaridol

Therapeutische Dosis:

Die Gesamtdosis beträgt 1,0 g. Sie wird unterteilt in 3 Dosen zu je 0,3 g, die in stündlichem Abstand gegeben werden. 1 Stunde nach der letzten Dosis wird ein salinisches Abführmittel (20 - 30 g Glaubersalz) gegeben.

Vergiftungen:

ESSER (1933): Ein 8-jähriger Junge erhielt 10,0 g des Öls verschrieben, von dem er täglich 2 - 3 mal 5 - 10 Tropfen nehmen sollte. Ein Abführmittel wurde nicht verschrieben, über die Zeitdauer der Kur vom Arzt nichts angeordnet. 10 Tage lang wurde die Dosis anstandslos vertragen, am 11. Tag zeigten sich Vergiftungssymptome, am 13. Tag starb das Kind.

Sektionsbefund:

Gehirn: Hirn und weiche Hirnhäute waren stark hyperämisch.

Lungen: Sie zeigten einen allgemein erhöhten Luftgehalt, daneben fand sich ein gering ausgebildetes interstitielles Emphysem.

Leber: Auffallend trübe, die Zeichnung stark verwaschen.

Herz, Schilddrüse, Thymus, Pleuren, Perikard, Gaumenmandeln, Milz, Peritoneum, Jejunum, Kolon waren völlig unverändert.

Mikroskopische Untersuchung:

Milz: Sehr eigenartige Verfettung an den Wänden der Milzarterien, etwa nach Art einer Arteriosklerose, die bei dem Jungen natürlich nicht in Frage kommen konnte.

Leber: Epithelien hochgradig fetthaltig, trübe Schwellung. Die Kupffer'schen Sternzellen zeigten sonderbare degenerative Umwandlungen besonders der Kerne, eine Erscheinung, die sich an den Kapillarwandzellen der Nierenglomeruli in

noch ausgeprägterem Zustand finden ließ.

Nieren: Epithelien sehr fetthaltig und trübe Schwellung. Auffallend starke Abschilferung der Kanälchenepithelien ins Lumen.

Nebenniere: In der Nebennierenrinde waren die doppelbrechenden Fette so gut wie ganz verschwunden, der Rest von Fett in den Zellen erwies sich als neutrales Fett.

In Herz, Lymphdrüsen und Pankreas waren ganz geringe Fettbefunde zu erheben.

Keine chemische Untersuchung !

BUHTZ (1933): Ein 3 1/2-jähriges Kind verschluckte 2 Chenoposan-Kapseln je 0,5 g. Kurz darauf traten klonische Krämpfe auf, trotz Einläufen und Abführmitteln trat am nächsten Tag unter den Erscheinungen der Atemlähmung der Tod ein. Die Chenoposan-Kapseln enthielten an Wirkstoffen Chenopodiumöl und Santonin.

Äußere Besichtigung:

An Armen, Beinen und am Bauch Hautausschlag (nicht erhabene, scharf abgegrenzte, linsen- bis bohnengroße rötliche Flecke, besonders deutlich an den Unterschenkeln).

Sektionsbefund:

Gehirn: Weiche Hirnhäute außerordentlich blutreich; Gehirn im ganzen geschwollen, Furchen abgeplattet. Im Querschnitt

Rinde graurot, große Nervenknoten auf blaßgraubraunem Grund verwaschen rötlich gefleckt; weiße Marksubstanz überall stark durchfeuchtet mit zahlreichen zerfließlichen Blutpunkten. Weiche Schädeldecken trocken, blutarm.

Blutadern am Hals strotzend voll.

Lungen: Gebläht, lufthaltig, außerordentlich blutreich; in den Bronchien schaumiger Schleim, blasse Schleimhaut.

Herz: Herzmuskel braunrot, ziemlich fest.

Milz: Von mittlerem Blutgehalt, fest; Lymphknötchen deutlich.

Leber: Entsprechend groß, braunrot mit verwaschenen gelbbraunen Flecken, am Durchschnitt deutliche Läppchenzeichnung, Zentrum der Läppchen braunrot, Peripherie gelblichbraun.

Magen-Darmtrakt: Im Magen etwas gallig gefärbter flüssiger Inhalt; Schleimhaut schmutzig grau, im Magengrund mit ganz kleinen punktförmigen Blutungen durchsetzt. Dünndarm im oberen Teil gebläht, im unteren etwas zusammengezogen, enthielt dünnflüssige gallig gefärbte Massen. Schleimhaut nicht auffallend verändert, schmutzig grau glatt. Payer'sche Haufen nur leicht gerötet, keineswegs geschwollen oder sonst verändert. Dickdarm halb zusammengezogen, enthielt ganz wenig etwas mit Schleim vermischten Kot. Schleimhaut aufgelockert, im oberen Teil auf den Faltenhöhen leicht gerötet. In den unteren Abschnitten verschwand die Rötung. Dabei war die Schleimhaut samtartig gequollen. Lymphknoten des Gekröses vergrößert, grauweiß gefärbt.

Nebennieren: Entsprechend groß, Rinde gut abgegrenzt, Gefäßknäuel als rote Pünktchen hervortretend. Mark fein gestreift, Gewebe blutreich.

Mikroskopische Untersuchung:

Herz: Starke Füllung der Kapillaren, stellenweise Andeutung von Körnelung zwischen den Muskelfibrillen.

Milz: Starke Blutüberfüllung, namentlich der Sinus, speziell am Rand der Milz, sonst o.B., insbesondere keine Veränderungen an den Arterien. Keine wesentlichen Hämosiderinablagerungen. Vereinzelte phagozytierte Blutschollen.

Leber: Ziemlich ausgedehnte, hauptsächlich an der Peripherie der Läppchen sitzende Verfettung. Gallengänge o.B., keine besondere Hyperämie.

Magen: Geringe Hyperämie, hauptsächlich in der Muscularis mucosae.

Darm: Epithel gut erhalten; Lymphräume überall stark erweitert, dicht erfüllt mit verschieden großen Fett-Tröpfchen, die sich auffallend dunkelrot färbten.

Nieren: Allgemeine Hyperämie; Glomeruli kernreich, gelegentlich ganz geringe Exsudation in den Kapselräumen. In den Tubuli contorti I. Ordnung Kernfärbung teilweise blaß; Epithel niedrig; Bürstenbesatz fehlend; keine Zylinder; feintropfige Fettablagerungen an der Basis der Zellen. Auch in den Tubuli recti stellenweise feintropfige Fettablagerung.

Nebennieren: Lipoidschwund, namentlich in der sog. Pallisadenzone, starke Hyperämie im Mark, keine Nekrose.

Chemische Untersuchung: Negativ.

EULNER (1954): Ein 8-jähriges Mädchen erhielt eine Wurmkur wegen Oxyuriasis verordnet mit folgendem Rezept:

Ol. Chenopodii 25,0

3 mal 8 Tropfen

4 Tage später, nachdem sie bis dahin 14 mal 8 Tropfen = 2,25 g Ol. Chenopodii eingenommen hatte, traten Müdigkeit auf, am nächsten Tag Krämpfe, Bewußtlosigkeit. Die Therapie im Krankenhaus bestand aus Magen-Darmspülungen, 3 mal je 1,0 g Chloralhydrat rectal, Lobesym und Strophanthin, jedoch 1 Tag später Exitus unter den Zeichen einer Atemlähmung.

Sektionsbefund:

Gehirn: Akute Schwellung.

Lungen: Lungenödem, Lungenemphysem, eitrige Bronchitis mit Blutungen. Ein Verdacht auf eine Virus-Pneumonie konnte nicht abgelehnt werden.

Herz: Akute Erweiterung.

Leber: Ganz geringfügige feintropfige Leberverfettung.

Keine chemische Untersuchung !

Diskussion:

Da die charakteristischen Veränderungen bei Chenopodiumölvergiftung wie Verfettungen von Darm, Nieren und Leber

sowie entzündliche Darmveränderungen in diesem Fall nicht festgestellt werden konnten, dürfte das Chenopodiumöl nicht die alleinige Todesursache dargestellt haben. Auch sind aus der Literatur Fälle bekannt, in denen höhere Dosen überlebt worden waren (4 g rectal bei 16 Monate altem Kind, NEUMANN; 1o g bei 27-jährigem Mann, HINDEMITH). Zweifellos wirkte Chenopodiumöl schädigend auf das Atemzentrum, doch haben sicher auch die hohen Dosen Chloralhydrat den letalen Ausgang mitbedingt (die hypnotische Dosis bei Erwachsenen beträgt 0,5 - 1,5 g !). Der dritte letale Faktor besteht in einer wahrscheinlich schon vorhandenen Lungenerkrankung mit Atembehinderung.

PALMIERI (1943): Ein 5-jähriges Kind erhielt 6 Perlen Askaridol "Bayer" (1,8 g) und starb wenige Tage später.

Sektionsbefund:

Er wurde nicht veröffentlicht, da er nichts über die Todesursache aussagen konnte.

Mikroskopische Untersuchung:

Lungen: In den Lungen, deren Fäulnis schon weit fortgeschritten war, lag in den Alveolen eine eiweißhaltige Flüssigkeit und ein Netzwerk (Fibringerinnsel ?); die Bronchien enthielten Detritus, der aus den Lungen stammte.

Leber: Das gesamte Leberparenchym wies Zeichen der Fäulnis auf. Gut erkennbar waren die Gefäße und das Stütz-

gewebe. Es fanden sich kleinzellige Infiltrationen des Stützgewebes vor allem in der Nähe der Gefäße. Hier und da fand sich eine Fäulnisblase.

Nieren: Im Nierenparenchym nekrotisch degenerative Veränderungen, besonders stark im Bereiche der Tubuli contorti und der aufsteigenden Äste der Henle'schen Schleifen. Die Epithelialzellen zeigten nur vereinzelte Kerne bzw. ungefärbte Kerne; Zellgrenzen verwischt. An einigen Stellen hatten sich die Zellen von der Basalmembran abgelöst und waren in die Kanälchenlumina gefallen. Die Glomeruli zeigten mehr Kerne als normal. Im interstitiellen Gewebe fanden sich, sowohl in der Rinde wie im Mark, reichlich kleinzellige Infiltrationen.

Chemische Untersuchung:

Wohl aufgrund der starken Fäulniszersetzung der Organe verlief der Nachweis negativ.

PODOPHYLLIN

Podophyllin stellt eine Harzdroge aus Podophyllum peltatum dar, die als Wurm-, Brech- und Abführmittel Verwendung findet. Sie enthält als wirksamen Bestandteil das Podophyllotoxin.

Chemische Formel:

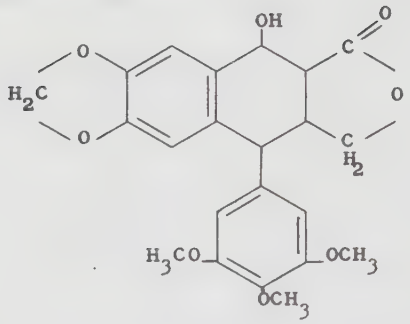

Therapeutische Dosis:

Äußerlich in der Dermatologie zur Warzenentfernung 25 %ige ölige Lösung.

Vergiftungen:

CSIKY (1958): Eine 42-jährige Patientin trank das in der dermatologischen Ordination zur Warzenentfernung verschriebene Arzneimittel aus (2 g Podophyllin + 10 g Alkohol). Sie starb nach ca 14 Stunden.

Sektionsbefund:

Halsorgane: Massenhaft rötlicher Schleim in der Luftröhre. Schleimhaut des Rachens hyperämisch, die Epidermis jedoch sowie die Epidermis der Speiseröhre waren unverletzt. Kehldeckel leicht angeschwollen. Die Zunge zeigte keine Verätzung.

Lungen: Die Größe der Lungen entsprach einer mittelmäßigen

Einatmung, Lungengewebe schwammig, mit einer großen Menge schaumigem Serum infiltriert. Die unteren Lappen fühlten sich teigig an. In den Bronchien befand sich massenhaft rötlicher Schleim.

Milz: o.B.

Leber: Schnittflächen der Leber sehr fettig, Struktur verwischt, Konsistenz der Leber bröckelig.

Magen-Darmtrakt: Der Magen war mit 200 ml gräulichrotem, dickem Inhalt gefüllt. An der Schleimhaut konnte keine Verätzung beobachtet werden. Schleimhäute des Dünn- und Dickdarmes waren rötlich, dünnflüssiger Inhalt.

Nieren: Fibröse Kapsel der Nieren leicht ablösbar, glatte Oberfläche. Rindensubstanz 5 mm, Grenze der Rindenmarksubstanz und Konturen des Nierengewebes verschwommen. Marksubstanz bläulich.

Die Organe hatten keinen charakteristischen Geruch.

Histologische Befunde wurden nicht mitgeteilt.

Keine chemische Untersuchung !

Der Tod erfolgte, wie der Verfasser schreibt, unter Lähmung des vasomotorischen Zentrums und einer Gefäßlähmung. Eine klinisch erfaßbare hochgradige Albuminurie führte zu einer schweren Nierenläsion.

SCHÖLLKRAUT (Chelidonium majus)

Das gemeine Schöllkraut, Chelidonium majus, gehört zu den Papaveraceen. Ihrem gelben oder weißen Milchsaft kommen nach den bisherigen Untersuchungsergebnisse giftige Eigenschaften zu.

Der Saft der Papaveraceen besteht aus Alkaloiden und harzartigen Körpern, die im Wasser unlöslich, beim Eintrocknen des Krautes an der Luft zersetzt und unwirksam werden. Die im Saft der Papaveraceen enthaltenen Alkaloide sind: Chelerythrin, Sanguinarin und Protopin.

Vergiftungen:

KOOPMANN (1937): Ein 4-jähriger Junge aß im Wald eine unbekannte Menge Schöllkraut und starb am nächsten Tag im Kreislaufkollaps.

Sektionsbefund:

Gehirn: Gehirnwindungen abgeflacht, Gehirnsubstanz weich, saftreich, blutreich, herdfrei.

Halsorgane: Zunge belegt, am harten Gaumen links war die Schleimhaut in zehnpfennigstückgroßer Ausdehnung blasig abgehoben, In der Trachea gelblicher Schaum.

Lungen: Groß, Gewebe flüssigkeitsreich, überall gut lufthaltig, Randpartien gebläht. In den Bronchien gelblicher Schaum.

Herz: Über leichenfaustgroß, 79 g, gut kontrahiert, in den Herzhöhlen sehr reichlich geronnenes Blut, rechts mehr als links, spärlich Speckhautgerinnsel und flüssiges Blut. Klappenapparat intakt. Kammerwanddicke links 1 cm, rechts 0,4 cm. Der rechte Vorhof war etwas erweitert. Muskulatur herdfrei.

Milz: 47 g, Gewebe dunkelrot mit deutlicher Zeichnung.

Leber: 650 g, Gewebe gelblich-braunrot, mit verwaschener Zeichnung, fetthaltig. In der Gallenblase mäßig viel gelbgrüne Galle. Gallenwege frei.

Magen-Darmtrakt: Im Magen wenig gelbe Flüssigkeit. Schleimhaut blaßgraurot, mit gelben Beschlägen. Im Dünndarm grüngelber, ziemlich dicker Brei. Schleimhaut gerötet, geschwollen, saftreich. Der Follikelapparat trat in der Klappengegend stark hervor. Im Dickdarm wenig graurote, schmierig-schleimige Flüssigkeit. Schleimhaut stark gerötet und geschwollen, über weite Strecken mit graugelben, membranähnlichen Auflagerungen bedeckt. Die Follikel traten stark hervor. Um einige Follikel herum blaurot gefärbte Höfe. Gekrösedrüsen bohnengroß, saftreich.

Nieren: Nierengewebe flüssigkeitsreich, mit etwas verwaschener Zeichnung.

Sektionsdiagnose: hochgradige Enteritis und Colitis membranacea. Status lymphaticus, Dilatation des rechten Vorhofes, trübe Schwellung der Nieren, Fettleber, Hyperämie und Ödem des Gehirns.

Mikroskopische Untersuchung:

Lungen: Hyperämie.

Thymus und Schilddrüse: Hyperämie.

Herz: Hyperämie des Herzmuskels.

Milz: Hyperplasie.

Leber: Ödematöse Quellung der Leberzellen, feinkörmige fettige Degeneration der Leberzellen.

Magen-Darmtrakt: Gastritis, hochgradige Enteritis, hochgradige nekrotisierende Colitis.

Nieren: Ödematöse Quellung der Nierenepithelien.

Chemische Untersuchung:

Aus den Leichenteilen konnten Spuren von Pflanzenbasen (Alkaloide) extrahiert werden, die von Schöllkraut herrühren könnten. Dem Darminhalt waren höchstwahrscheinlich auch Bestandteile des Milchsaftes von Schöllkraut beigemengt, denn ein Auszug aus dem Dünndarminhalt zeigte im ultravioletten Licht ein stark gelbes Aufleuchten, das als Kriterium für den Nachweis von Chelidonium majus gilt.

RIZIN

Beim Rizin, das nicht mit dem Rizinusöl zu verwechseln ist, handelt es sich um ein Toxalbumin, das in den Samen des Rizinusstrauches enthalten ist. Schon einige Samenkörner können tödlich sein.

Vergiftungen:

ABDÜLKADIR-LÜTFI (1935): Ein 24-Jähriger nahm 15 - 20 Rizinussamen ein und verstarb nach einigen Stunden.

Sektionsbefund:

Herz: o.B.

Milz: Groß, weich, stark gestaut.

Leber: Etwas vergrößert, gestaut, Kapsel leicht abziehbar, auch innerlich gestaut.

Magen-Darmtrakt: Im Magen innerlich und äußerlich punktförmige Blutungen von verschiedener Größe. Magenschleimhaut gestaut, Plicae geglättet, Inhalt von blutigem Aussehen.

Nieren: Etwas vergrößert, gestaut, Kapsel leicht abziehbar.

Mikroskopische Untersuchung:

Lungen: o.B.
Herz: Parenchymatöse Degeneration des Myokards.

Milz: Pulpavermehrung.

Leber: Hämosiderose, interstitielle Nekrosen, perivaskuläre Rundzellinfiltrationen.

Magen-Darmtrakt: Magengefäße gefüllt, Follikel hypertrophiert, an einigen Stellen Eiterbildung. Därme: in ihrer ganzen Ausdehnung, besonders in der Ileocoecalgegend, Gefäße gestaut und blutüberfüllt.

Nieren: Glomeruli teilweise atrophisch, zum Teil größer als normal. Tubulusepithel völlig nekrotisch, Nieren-

kanälchen mit schorfigem Detritus gefüllt. Tubuli zum Teil erweitert; interstitielle Nekrosen, gestaute, blutüberfüllte Gefäße.

Keine chemische Untersuchung!

V E R G I F T U N G E N

D U R C H P I L Z E

Kahler Krempling

Grünblättriger Schwefelkopf

Lorchel

Knollenblätterpilz

KAHLER KREMPLING

Auch der zubereitete kahle Krempling kann gelegentlich zu Vergiftungen führen. Im Gegensatz zur Knollenblätterpilzvergiftung führt die Kremplingsvergiftung ziemlich rasch zu schweren Erscheinungen. Sie ist klinisch durch einen schweren akuten Kreislaufkollaps und kolikartige Bauchschmerzen gekennzeichnet.

Vergiftungen:

BSCHOR, MALLACH (1963):

1. Fall:

Eine 65-jährige Frau hatte sich aus 4 Kremplingen eine Mahlzeit bereitet und wurde 2 Tage später tot aufgefunden.

Sektionsbefund:

Gehirn: Mäßiges Hirnödem.

Lungen: Hochgradiges Lungenödem.

Herz: Linkshypertrophie und Rechtsdilatation des Herzens mit Verfettung der Herzmuskulatur.

Milz: Starke Milzschwellung.

Leber: Hyperämie der Leber bei mäßiger Verfettung.

Magen-Darmtrakt: Im Magen eine geringe Menge Speisebrei, in dem Teile von Pilzen oder Sporen nicht mehr nachgewiesen werden konnten.

Keine Verletzungsspuren.

Nieren: Schwellung und Verfettung der Nieren.

Mikroskopische Untersuchung:

Lungen: Alveolen durchschnittlich weit, in ihren Lichtungen blasses nicht hämorrhagisches Ödem. Die Septen nur gelegentlich etwas verbreitert. In den arteriellen Endverzweigungen dichte Einlagerungen von scharf begrenztem tropfigem Fett, vielfach auch die Lichtungen in wurst- und astartig verzweigten Formen ausfüllend. Die Kapillarabschnitte weitgehend ausgefüllt mit perlschnurartig aneinanderliegenden Fettropfen. In größeren Arterien und Venenstämmen dicht gepackte Blutzellen ohne tropfiges Fett. Gefäß- und Bronchialwände o.B.

Herz: Herzmuskelfasern trübe geschwollen und feintropfig verfettet, das Bindegewebe nirgendwo vermehrt, frei von entzündlichen Reaktionen. Keine Schwielen, keine Nekrosen. In den Lichtungen der kleinen Gefäße einschließlich der Kapillaren fand sich massenhaft scharf begrenztes feinst- bis grobtropfiges Fett, an manchen Kapillarstrecken über größeren Fettropfen die Kapillare ausgeweitet, an Stellen feintropfiger Fetteinlagerung dagegen deutlich verengt; neben den rundlichen Fettpartikeln auch faden- und netzartig in der Gefäßlichtung bzw. zwischen den Blutzellen liegendes Fett.

Leber: Keine chronischen Umbauerscheinungen. Die Leberzellen vorwiegend um die Zentralvenen fein-, gelegentlich auch grobtropfig verfettet, die Lebersinus stark verbreitert und prall mit roten Blutzellen ausgefüllt. Hier und da in den Kapillaren feintropfig verteiltes Fett. Einzelne Kupffer'sche Sternzellen waren kleintropfig verfettet. Umschriebene Zellbezirke waren kaum noch anfärbbar; die Zellgrenzen hier verstrichen, die

Kerne stark gebläht, das Chromatin verklumpt und zum Teil randständig angeordnet. In den periportalen Feldern etwas vermehrter Gehalt an kleinen Rundzellen.

Nieren: Fortgeschrittene Arteriosklerose. In den glomerulären Kapillarschlingen und in den kleinen interstitiellen Gefäßen einschließlich der Kapillaren reichliches scharf begrenztes tropfen- und wurstförmiges Fett. Die Tubuli contorti I und die dicken gestreckten Anteile der Henle'schen Schleifen stark geschwollen und trübe, ihre basalen Zellabschnitte feintropfig verfettet. In den übrigen Tubulusabschnitten trübe Schwellung und Verfettung schwächer ausgebildet. Die Ausführungsröhrchen waren frei.

Skelettmuskel: Muskelfasern geschwollen und in umschriebenen Abschnitten diffus bis kleintropfig verfettet. Die Fetteilchen ordneten sich vorwiegend perlschnurförmig an den Querstreifen an. Muskelkerne unauffällig. Im Zwischengewebe keine entzündlichen Reaktionen. In den kleinen Gefäßen einschließlich der Kapillaren Fettausgüsse von Kugel- bzw. Würstchenform.

Die chemisch-toxikologischen Untersuchungen verliefen negativ.

2. Fall:

54-jähriger Zimmermann war 1 Jahr vor seinem Tod an chronischer Hepatitis und neurovegetativer Dystonie erkrankt. Aß selbstgesammelte Pilze (Kahle Kremplinge), 2 Stunden später Kollaps, Bauchdeckenspannung, Tod trat 30 Stunden nach der Pilzmahlzeit ein.

Sektionsbefund:

Allgemeiner mäßiggradiger Ikterus.

Gehirn: Hirnödem.

Lungen: Ödem.

Geringgradige allgemeine Atheromatose.

Milz: Akut gestaut, äußerst blutreich, Gewebe steif.

Leber: Kleinknotige atrophische Lebercirrhose.

Magen-Darmtrakt: Massen kaum angedauter Brocken von Pilzen und Pflaumen im Magen und oberen Dünndarm. Zustand nach frischer Laparatomie mit geringer Blutung in die Bauchhöhle.

Mikroskopische Untersuchung:

Lungen: Hinsichtlich der Fetteinlagerungen im Endstromgebiet der Lungen und des Herzens gleichartige Befunde wie bei dem vorhergehenden Fall. Darüberhinaus in vielen größeren Arterien- und Venenästen der Lungen vielfach wandständig angeordnetes feingranuläres sudanophiles Blutplasma.

Herz: Feintropfige Verfettung der Herzmuskelfasern und einzelner Skelettmuskelfasern.

Die botanische Untersuchung ergab einwandfrei das Vorliegen von Kahlen Kremplingen.

3. Fall:

Eine 59-jährige Frau hatte aufgewärmte Kremplinge vom Vortag gegessen. Eine Stunde später erlitt sie einen

Schwächeanfall. Eintritt des Todes nach 4 Stunden.

Sektionsbefund:

Gehirn: Mäßiggradiges Hirnödem.

Lungen: Mäßiggradiges Ödem. Geringe Atheromatose.

Herz: Wohlgeformt, 380 g, subendokardiale Blutaustritte am Kammerseptum links.

Milz und Leber: Hochgradige akute Blutstauung.

Magen-Darmtrakt: Im Magen schwärzlicher Brei mit reichlichen Pilzresten. Magenschleimhaut stark hyperämisch. Hochgradige Hyperämie des Dünn- und Dickdarms. Im Dünndarm schwappender mißfarbiger braunroter Inhalt von unauffälligem Geruch, mit einzelnen Pilzresten. Im Dickdarm reichlicher reiswasserstuhlartiger Inhalt mit einzelnen kleinen Pilzstückchen.

Nieren: Hochgradige akute Blutstauung.

Mikroskopische Untersuchung:

Lungen: In Präkapillaren und Kapillaren der Lunge gleiche grobtropfige Fetteinlagerungen wie beim ersten Fall.

Herz: Keine Verfettungen.

Leber: Keine Verfettungen.

Nieren: In den Nierenkapillaren nur gelegentlich kleinere bis mittlere Fettröpfchen. Mäßige Arteriosklerose der Nieren; in den Lichtungen einzelner Sammelröhrchen hyaline Zylinder und Kalkkonkremente.

Die botanische Untersuchung bewies hellbraune elliptische glatte Pilzsporen des Kahlen Kremplings im Mageninhalt.

GRÜNBLÄTTRIGER SCHWEFELKOPF

Der grünblättrige Schwefelkopf zählt zu jenen Giftpilzen, die neben gastrointestinalen Erscheinungen zu einer schweren Leberschädigung im Sinne einer Lebernekrose mit Atrophie führen.

Vergiftungen:

HERBICH, LOHWAG, ROTTER (1965): Ein 65-jähriger Mann aß ein aus selbstgesammelten Pilzen zubereitetes Gericht, 9 Stunden später kam es zu Brechreiz, Erbrechen und heftigen Durchfällen. Im Krankenhaus erhielt er Rizinusöl, eine Infusion (1/8 mg Strophantin, Vitamin B und K, 500 ml 5 %ige Lävulose) und lo mg Doca (= Desoxycorticosteronazetat).

Äußere Besichtigung:

Die Totenflecke waren auffällig schmutzig-bräunlichrot, die Augenetwas eingesunken, die Pupillen weit, die Skleren beginnend gelblich verfärbt, der Bauch kahnförmig eingezogen.

Sektionsbefund:

Gehirn: Die weichen Hirnhäute über den beiden Großhirnhälften etwas weißlich verdickt, sonst blutreicher als gewöhnlich. Die Hirnsubstanz wässrig geschwollen, hyperämisch, Rinde und Stammkerngegend marmoriert. Die

sog. Kleinhirntonsillen zapfenartig in das Hinterhauptsloch vorgepreßt. An den Ammonshörnern tiefe Eindellungsfurchen des Gezeltes ausgebildet.

Lungen: Die linke Lunge mit einzelnen strangförmigen Verwachsungen, die rechte Lunge schwielig-schwartig. Die Lungenvorderränder etwas gebläht und substanzärmer, die rückwärtigen Anteile am Schnitt schmutzigbräunlich und sauer erweicht. Im Oberlappen der linken Lunge ein ca marillengroßer, abgekapselter Tbc-Kalk-Kreideherd. Die Schleimhaut der Luftröhre mißfarbig, von reichlich zähen, blutig tingierten Schleimmassen bedeckt.

Herz: Mäßig fest zusammengezogen, grobfaserig, eher lehmfarben; unter der Innenwand der linken Kammer grobflächige Blutaustritte.

Milz: Unauffällig.

Leber: Gewöhnlich groß, Lebergewebe brüchig, über den Schnittrand vorquellend, sehr schlecht strukturiert. Einzelne Leberläppchen hochgradig verfettet, zum Teil auch gelblich trocken (nekrotisch), daneben sternförmig ausgebreitete grobe Blutungen.

Pankreas: Von einzelnen Blutungen durchsetzt.

Magen-Darmtrakt: Magen mittelweit, seine Schleimhaut eher glatt, mit kleinen Blutungen. Einzelne Dünndarmschlingen mit schwabbeligem Inhalt erfüllt, Serosa stärker injiziert, Schleimhaut wässrig geschwollen, im Übergangsgebiet zum Dickdarm düsterrot gefärbt.

Nieren: Gewöhnlich groß, zerreißlich; Rinde und Mark gleichsinnig graurötlich-gelblich gefärbt, harnableitende Wege unauffällig, Harnblase fast leer.

Nebennieren: Nebennierenrinden mäßig fettverarmt.

Mikroskopische Untersuchung:

Gehirn: Die weichen Hirnhäute ödematös aufgelockert, zellreicher als gewöhnlich. Auch die Hirnsubstanz sehr beträchtlich wässrig geschwollen. Perivaskulär fanden sich mehrfach kleine Rundzellansammlungen. Die Gefäße ausgeweitet, mit deutlicher Stase. Die Ganglienzellen zeigten häufig pyknotische und chromatolytische Kerne, teilweise waren ihre Kerne auch bereits völlig zerfallen. Neben bräunlichem Abnützungspigment fanden sich in den Ganglienzellen auch reichlich in Sudanfärbungen orangerote, bei Thionineinschlußfärbungen wachsblaue und in Nativschnitten deutlich doppelbrechende Fetteinlagerung. Die Gefäßinnen- und außenwandzellen erschienen unauffällig.

Lungen: Die Lunge mit zarter Außenhaut, die Zwischenwände der Lungenbläschen mehrfach eingerissen, in den Lungenbläschen reichlich Ödemflüssigkeit, daneben auch bräunlich pigmentierte, abgestoßene Alveolarwandzellen. Fettfärbungen negativ.

Herz: Herzmuskel mit zarter Außenhaut, vereinzelt die Deckzellen stärker gebläht und vergrößert. Das Zwischenbindegewebe mäßig verbreitert, ödematös aufgelockert, von Lymphozyten, Plasmazellen und einzelnen eosinophilen Leukozyten durchsetzt. Letztere zeigten sich vereinzelt auch in den Kapillaren zwischen den einzelnen Herzmuskelfasern. Die Herzmuskelfasern mit einer diffusen, meist feintropfigen Verfettung beträchtlicher Intensität, die Querstreifung erhalten. Die Kernfärbbarkeit relativ gut, über den Kernpolen reichlich bräunliches Abnützungspigment. An ganz vereinzelten Stellen ein scholliger Zerfall der Muskelfasern zu sehen.

Leber: Mit zarter Kapsel, Lebergewebe in großer Ausdehnung zerstört, von umfangreichen Blutungen durchsetzt. Die typische Läppchenstruktur mit regulären Leberzellverbänden nicht mehr zu erkennen. Rest untergegangener Leberzellen fanden sich als kernlos verfettete Schollen. Von diesen Veränderungen waren vornehmlich die zentralen und intermediären Anteile der einzelnen Leberläppchen betroffen. In der Peripherie der Leberläppchen häufig Reste erhaltener Leberzellen, auch diese weitgehend verfettet. In der Übergangszone zeigten die Leberzellen teils pyknotische, teils zerbröckelte, teils bereits fehlende Kerne und ein hochgradig verfettetes vakuolisiertes Plasma. Sowohl periportal als auch intrakapillär Lymphozyten und Leukozyten vorhanden.

Magen-Darmtrakt: Der Dünndarm zeigte seine einzelnen Wandschichten ödematös aufgelockert, die Schleimhaut von kleinen Blutungen durchsetzt. Hie und da auch einzelne Rundzellen und Plasmazellen eingelagert.

Nieren: Niere mit zarter Kapsel, die Glomeruli gewöhnlich zellreich, die Gefäßschlingen teilweise strotzend mit Blut gefüllt. Die Nierenkanälchen zeigten eine diffuse fein- bis grobtropfige Verfettung beträchtlicher Intensität auf. Einige Schalt- und Zwischenstücke etwas weniger stark verfettet. Vornehmlich in den Hauptstücken, aber auch im Bereich anderer Nierenkanälchen war die Kernfärbbarkeit verfetteter Epithelien teils sehr ungenügend, teils vollkommen fehlend. Das Zwischenbindegewebe sehr stark aufgelockert, die Gefäße teilweise sehr stark ausgeweitet, in den Kanälchenlichtungen Eiweißzylinder und hyaline Zylinder zu erkennen.

Chemische Untersuchung:

Eine Untersuchung des Leichenblutes verlief negativ.

LORCHEL

Lorcheln enthalten das für den Menschen eventuell sehr gefährliche Gyromitrin. Dieses wurde erstmals von LIST und LUFT 1968 isoliert und synthetisiert, es handelt sich um das N-Methyl-N-formylhydrazin. Diese Giftstoffe werden durch Trocknen der Pilze zerstört.

Vergiftungen:

HINRICHS (1932):

1. Fall:

Eine 21-jährige Frau aß nachmittags Lorcheln, in der Nacht traten Erbrechen, am nächsten Tag Ikterus auf. 2 Tage später Krankenhausaufnahme, plötzlich auftretende Krämpfe, Exitus am nächsten Morgen.

Sektionsbefund:

Herz: Subendokardiale Blutungen.

Milz: Hämosiderose.

Leber: Schlaffe gelbe Atrophie, Tuberkel, Hämosiderose.

Magen-Darmtrakt: Blutungen im Darm.

Nieren: Geringer Ikterus, Nephrose, Hämosiderose.

Knochenmark: Hyperplasie und Hämosiderose.

Keine chemische Untersuchung.

2. Fall:

Eine 53-jährige Frau aß beträchtliche Mengen Lorcheln, nach wenigen Stunden Erbrechen und Leibschmerzen, nach 2 Tagen Exitus.

Sektionsbefund:

Herz: Schlaffes, dilatiertes Herz, subepikardiale Blutungen, diffuse Degeneration des Myokards mit Fragmentation.

Milz: Hämosiderose.

Leber: Fettleber mit Ikterus, Hämesiderose.

Magen-Darmtrakt: Magenblutungen.

Nieren: Nephrose, Hämosiderose.

Knochenmark: Hämosiderose.

Das führende Symptom ist eine Leberparenchymschädigung unter dem Bild einer Fettleber oder einer akuten gelben Leberatrophie.

Keine chemische Untersuchung.

KÄMPF (1954): Eine 42-jährige Frau hatte mit ihrem Sohn angeblich Morcheln, in Wirklichkeit aber Lorcheln gegessen. Bei beiden stellte sich nach kurzer Zeit heftiges Erbrechen ein. Nach 2 Tagen starb die Frau unter Vergiftungserscheinungen.

Äußere Besichtigung:

Ikterus der Haut und der Konjunktiven.

Sektionsbefund:

Herz: Degeneration des Herzmuskels.

Leber: Ikterische Verfärbung, gelbbraune Fleckung und Brüchigkeit des Lebergewebes.

Nieren: Ikterische Verfärbung.

Skelettmuskel: Rotbraunfärbung der Skelettmuskulatur.

Mikroskopische Untersuchung:

Leber: Gewebe in weitgehendem Zelluntergang, einzelne Leberzellbalken geschwollen und in scholligem Zerfall begriffen. Hochgradige mittel- bis großtropfige Verfettung.

Nieren: Ödem der Glomeruli, hochgradige trübe Schwellung der Tubuli contorti und feintropfige Verfettung der gesamten ableitenden Harnwege von den gewundenen Harnkanälchen bis zu den Sammelröhren.

Chemische Untersuchung:

Die chemische Differenzierung von Morcheln war durch die positive Reaktion auf Lorchelgift möglich.

KNOLLENBLÄTTERPILZ

Im Knollenblätterpilz sind zwei Gruppen von Giftstoffen enthalten: die Phallotoxine mit Phalloidin als dem wichtigsten Vertreter und die Amatoxine, repräsentiert durch α-Amanitin. Beides sind cyclische Octypeptide, bei denen eine Schwefelbrücke einen Cysteinrest mit dem Indolkern eines Tryptophanrestes verbindet.

Chemische Formel:

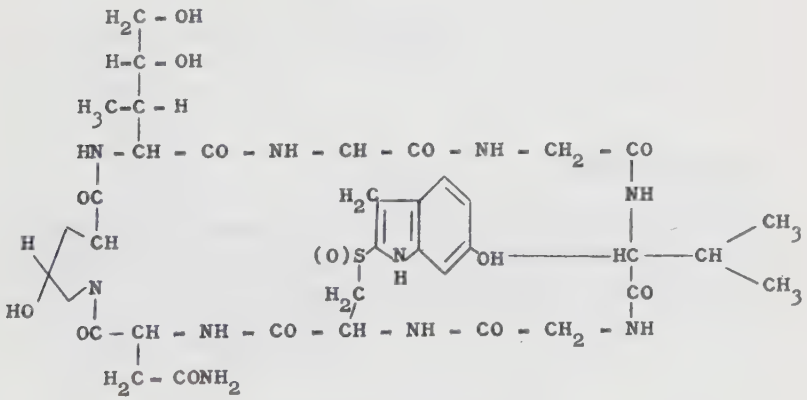

α-Amanitin

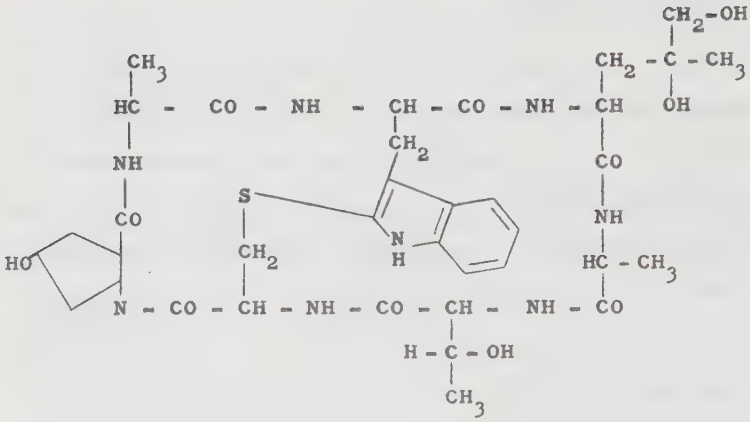

Phalloidin

Vergiftungen:

STARK (1940): Eine 58-jährige Frau erkrankte an Magenschmerzen, Erbrechen und Durchfall, nachdem sie 1 Tag zuvor Pilze gegessen hatte. Sie starb nach 4 Tagen im Coma hepaticum.

Sektionsbefund:

Lungen: Hypostase der Lungenunterlappen, beiderseits flächenhafte Pleuraadhäsionen.

Herz: o.B.

Leber: Läppchenzeichnung makroskopisch nicht erkennbar, von schmutzig brauner Farbe.

Mikroskopische Untersuchung:

Herz: Herdförmige einfache Verfettung.

Leber: Ausgedehnte toxische Nekrose und Verfettung.

Nieren: Sehr starke Verfettung der Epithelien in den Tubuli contorti und in den trüben Schenkeln der Henleschen Schleife.

Keine chemische oder pharmakognostische Untersuchung.

Aufgrund der pathologisch-anatomischen Veränderungen im Sinne einer toxischen Schädigung von Leber, Niere und Herzmuskel nimmt der Verfasser eine Knollenblätterpilzvergiftung an.

ECKHARDT (1952): Eine Familie von 5 Kindern und 2 Erwachsenen aßen ein Gericht aus selbstgesammelten Pilzen. 1 - 2 Tage später starben 4 Kinder und die Mutter unter Vergiftungserscheinungen.

Sektionsbefund des 7-jährigen Kindes:

Gehirn: Ödem.

Lungen: Akute Lungenblähung, Lungenödem, kleine punktförmige Blutungen unter dem Brust- und Lungenfell.

Herz: Akute Erweiterung beider Herzkammern, zartes Gefäßsystem.

Milz: Mittelgroß mit Stauungsblutfülle.

Leber: Hochgradige Verfettung, kleine punktförmige Blutungen unter der Leberkapsel und unter dem Bauchfell.

Magen-Darmtrakt: Akuter Katarrh des Dünn- und Dickdarmes mit kleinen Blutungen in der Darmschleimhaut.

Nieren: Trübe Schwellung.

Nebennieren: Lipoidschwund.

Sonstige Organe o.B.

Keine chemische oder pharmakognostische Untersuchung.

BEANI, PEPEN, MANNAIONI (1959):

1. Fall:

Eine 37-jährige Frau aß von ihr selbst gesammelte Pilze; nach häufigem Erbrechen 2 Tage später Einlieferung ins Krankenhaus unter Vergiftungserscheinungen. Trotz Herzmittel, Sympathicomimetica, Sedativa, Antibiotica und physiologischer Kochsalzlösung mit Traubenzucker, kam es nach 24 Stunden zum Exitus letalis.

Sektionsbefund:

Lungen: Ausgedehnter bronchopneumonischer Herd.

Herz, Leber, Nieren: Ausgesprochene fettige Degeneration.

Keine chemische oder pharmakognostische Untersuchung.

2. Fall:

Eine 69-jährige Frau begann 24 Stunden nach Genuß eines Pilzgerichtes mit Erbrechen, Atemnot, Cyanose, beginnende Anzeichen eines Lungenödems. Trotz intensiver Therapie 1 Tag später Exitus.

Sektionsbefund:

Herz: "Toxische Herzmuskelentartung" mit schwerer Arterienverkalkung, besonders der linken Coronararterie.

Alle übrigen Organe zeigten eine trübe fettige Degeneration.

Keine chemische oder pharmakognostische Untersuchung.

3. Fall:

Ein 6-jähriger Junge hatte 2 Tage vor der Einlieferung ins Krankenhaus Pilze gegessen. 12 Stunden nach der Mahlzeit traten Erbrechen und Durchfall auf. Tod nach mehreren Stunden (keine genaue Angabe !).

Sektionsbefund:

Gehirn: Schweres Ödem.

Herz: "Schwere Entartung".

Leber: Schwere Verfettung (Anfangsstadium einer akuten gelben Leberatrophie).

Nieren: "Schwere Entartung".

Keine chemische oder pharmakognostische Untersuchung.

T I E R G I F T E

Bienen- und Wespengift

BIENEN- UND WESPENGIFT

Die biologisch aktiven Substanzen des Bienengiftes sind Histamin, eiweißartige Stoffe mit ausgeprägten, pharmakologischen Eigenschaften, sowie Enzyme. FISCHER, BLASIUS und NEUMANN (1953) konnten aus dem Bienengift eine proteinartige Substanz isolieren und elektrophoretisch in mehrere Fraktionen aufteilen. Sie werden mit F2, F1 und FO bezeichnet. Am bedeutungsvollsten ist die Fraktion F1 (Melittin), sie ist stark toxisch und wesentlich giftiger als F2.

F1 hämolysiert die Erythrozyten, ist also für die hämolytische Wirkung des Bienengiftes verantwortlich.

F2 enthält eine Phospholipase A und Hyaluronidase mit etwa 23 %. Sie besitzt Antigencharakter und kann die Dehydrogenasen hemmen.

Das Gift der Wespen enthält neben proteinartigen Substanzen Histamin, Serotonin, Acetylcholin, Chinin und langsam dialysierbare Polypeptide. Die proteinartigen Stoffe unterscheiden sich in ihren pharmakologischen Eigenschaften nur geringfügig vom Bienengift.

Vergiftungen:

JANSSEN (1966): Ein 5o-jähriger Mann wurde von einer Biene in die linke Ohrmuschel gestochen und starb 10 - 15 Minuten

später unter Erstickungszeichen an einem Glottisödem. Etwa 3 Wochen vor dem Tod soll der Mann bereits schon von einem Insekt gestochen worden sein.

Äußere Besichtigung:

Kaum erkennbare, knapp linsengroße, umschriebene Hautschwellung an der Vorderseite der linken Ohrmuschel. Gesichts- und Lippenzyanose.

Sektionsbefund:

Gehirn: Ödem mit erhöhtem Hirndruck.

Halsorgane: Hochgradiges Ödem der Schleimhäute im Nasen-Rachenraum und am Kehlkopfeingang mit fast völliger Verlegung desselben. Hochgradiges Glottisödem.

Lungen: Akutes substantielles Emphysem der Lungen.

Herz: Dilatation der rechten Herzkammer.

Leber: Feintropfige Leberzirrhose mit auffallender Braunfärbung.

Pankreas: Braunfärbung und Fibrose.

Akute Blutstauung und Cyanose der inneren Organe.

Mikroskopische Untersuchung:

Gehirn: Hochgradiges Ödem mit starker Erweiterung der Virchow-Robin'schen Räume. Akute Blutstauung.

Lungen: Hochgradige, chronische und akute Blutstauung. Ungleichmäßiges, teils chronisches, teils akutes substantielles Emphysem. Zahlreiche Herzfehlerzellen. Herdförmiges Ödem.

Herz: Feinfleckige Fibrose des Myokards; frischere und ältere Untergänge von Herzmuskelzellen mit bindegewebigem Abbau.

Milz: Hochgradige akute Blutstauung mit Bildung ganzer Blutseen in der roten Pulpa. Keine entzündliche Reaktion.

Leber: Hämochromatose, feinknotige, atrophische Leberzirrhose.

Pankreas: Fibrose und mäßige Hämochromatose.

Nieren: Akute Blutstauung, geringe trübe Schwellung der Epithelien in den Hauptstücken der Tubuli contorti.

Nebennieren: Verschmälerung und Entfettung der Rinde, besonders im Bereich der inneren Schichten.

Keine chemische Untersuchung.

Diskussion:

Vorgeschichte und Sektionsbefund weisen auf ein anaphylaktisches Geschehen hin. Durch frühere Insektenstiche kam es offensichtlich zur Entwicklung einer Allergie, die zu dem letalen Ausgang geführt hatte. Doch wird diese allergische Reaktion nicht als alleinige Todesursache angesehen, da nebenbei noch Hämochromatose und Zirrhose der Leber, degenerative Schädigung und Fibrose des Myokards, chronische Blutstauung der Lungen vor dem Tod des 50-jährigen Mannes bestanden hatten.

WEY, HAYNAL (1956): Ein 1-jähriges Mädchen wurde von ca 400 Wespen gestochen; nach einer vorübergehenden Besserung des Befindens wurde das Kind nach 24 Stunden somnolent, dann komatös, bis 36 Stunden später der Tod eintrat.

Äußere Besichtigung:

Im Bereich der Stichstellen keilförmige Hautnekrosen bis in die Subkutis.

Sektionsbefund:

Herz: Fettige Degeneration im Myokard.

Milz: Nekrosen der Milzfollikel.

Leber und Nieren: Sie zeigten fettige Degeneration.

Keine chemische Untersuchung.

Nach PENTSCHEW (1907), FAUST (1928), FÜHNER (1951) und WEY (1956) sind die häufigsten Obduktionsbefunde: Lungen- und Hirnödem, Hyperämie der inneren Organe, petechiale Blutungen in der Haut und in den serösen Häuten, Erweichungsherde im Gehirn und toxische Parenchymschädigung.

Die Untersuchungen der Einstichstellen durch HALPERIN (1936), WEGELIN (1948) und JENSEN (1962) an Leichen von Menschen, die an einem einzigen Stich verstorben waren,

ergaben einen Stichkanal, der bis in das Corium reichte. In einigen Fällen fanden sich hier kleine Blutungen und fokale Nekrosen, die vereinzelt bis in das Fettgewebe der Subcutis reichten. Das Bindegewebe in der Umgebung des Einstiches war aufgelockert, ödematös und von einigen Leukozyten durchsetzt. Die Kapillaren in diesem Bereich zeigten eine starke Erweiterung. In 2 Fällen wurde eine fokale Nekrose einer Schweißdrüse beobachtet.

Die häufigsten Sektionsbefunde nach einem einzigen Insektenstich waren: Blutstauung und Cyanose der inneren Organe, Hyperämie und Cyanose der Schleimhäute, besonders im Kehlkopf und in den unteren Atemwegen, Ödem der Schleimhäute im Rachen, im Kehlkopf, Hirnödem, Lungenemphysem, petechiale Blutungen unter dem Epikard und subendokardial sowie subpleural, Blutungen in der Haut und in den weichen Hirnhäuten sowie im Hirngewebe selbst, Blutungen in den Schleimhäuten des Rachens und Kehlkopfes sowie der Luft- und Speiseröhre und des Magens, flüssiges Blut, akute Rechtsherzdilatation.

Seltene Befunde waren: petechiale Blutungen in der Nierenbeckenschleimhaut, perivaskuläre Blutungen in der Leber, blutig-seröse Flüssigkeit in den Hirnkammern, frische, kleine hämorrhagische Infarkte in den Lungen, hämorrhagische und nekrotische Bezirke in der Medulla

oblongata, Hämorrhagien und Nekrosen in der Rinde der Nebennieren.

FLURY (1932): Ein Mann wurde von einem Wespenschwarm überfallen und erhielt insgesamt 15 Wespenstiche in den Kopf, den Nacken, die Kehlkopfgegend, die Schultern und die Arme. Behandlung mit Salmiakgeist, jedoch nach 48 Stunden Exitus letalis, nachdem Muskelkrämpfe und Ohnmachtsanfälle noch zusätzlich aufgetreten waren.

Sektionsbefund:

Gehirn: Insbesondere reiche Füllung der Gefäße der weichen Hirnhaut und der Hirnrinde.

Halsorgane: Blutüberfüllung der Luftröhrenschleimhaut; diese war ausgesprochen blaurot gefärbt.

Herz: Ziemlich starke Fettauflagerung.

Netz sehr fettreich, sämtliche Organe des Körpers zeigten starken Blutgehalt.

Magen-Darmtrakt: Blutüberfüllung einzelner Teile des Magen-Darmkanales.

Keine chemische Untersuchung !

WEGELIN (1934): Ein 40-jähriger Mann wurde von einer Biene in die rechte Halsseite gestochen und starb 20 Minuten später.

Äußere Besichtigung:

Die Augen traten stark hervor, die Leiche zeigte überall eine deutliche Marmorierung der Haut mit zahlreichen roten Flecken.

Sektionsbefund:

Gehirn: Gehirn und Hirnhäute waren stark bluthaltig, Blut flüssig, dunkelrot.

Halsorgane: Hyperämisch, rechts am Hals in Kehlkopfhöhe am M. sternocleidomastoideus eine feine, kaum erkennbare Stichöffnung, deren Umgebung nicht deutlich geschwollen war. Unterhaut hier leicht ödematös. Hochgradiges Ödem und sehr starke Cyanose des Racheneinganges in der Umgebung der rechten Tonsille, Ödem des weichen Gaumens, der Uvula, der ganzen rechten Rachenseite bis zum Sinus piriformis, aryepiglottische Falten besonders rechts stark ödematös. Kehlkopfeingang verengert. Rachen-, Kehlkopf- und Luftröhrenschleimhaut blaurot gefärbt.

Lungen: Ödem im hinteren Teil der Oberlappen.

Herz: Leichte Sklerose der Herzklappen. Verfettung der Aortenintima.

Milz: Hyperämisch.

Leber: Hyperämisch, leichte Leberverfettung.

Magen-Darmtrakt: Blutungen in Magen- und Duodenalschleimhaut.

Nieren: Hyperämisch.

Mikroskopische Untersuchung:

Bis 2 mm tief konnten in der Haut noch Stechborstenteile nachgewiesen werden. Das eingedrungene Bienengift hatte besonders in der Lederhaut bis zum Fettgewebe der Subkutis eine Nekrose erzeugt, in deren Zentrum die Stechborsten lagen. Auffallend war eine sehr starke Hyperämie der Haut und in der weiteren Umgebung der Stichstelle, namentlich in den Kapillaren und Venen und eine Auswanderung von Leukozyten. Das mikroskopische Bild der übrigen Organe deckte sich im wesentlichen mit dem oben genannten makroskopischen Befund.

Keine chemische Untersuchung.

H E R B I Z I D E

Natriumchlorat

Dichlorphenoxyessigsäure

Pentachlorphenolnatrium

NATRIUMCHLORAT

Natriumchlorat $NaClO_3$ ist das Natriumsalz der Chlorsäure, dessen Anwendung vorwiegend als Unkrautvertilgungsmittel erfolgt.

Vergiftungen:

EHRHARDT (1952): In kurzer zeitlicher Aufeinanderfolge kamen in derselben Klinik 2 Säuglinge im Alter von 51 bzw. 45 Tagen nach je 49-stündigem Krankenhausaufenthalt unter dem Erscheinungsbild einer schweren Methämoglobinämie ad exitum. Beide Säuglinge waren wegen länger dauernder dyspeptischer Zustände aufgenommen worden, boten aber keine besonders bedrohlichen Bilder. Keines der Kinder hatte irgendwelche Sulfonamidpräparate erhalten. Nach eingehender Untersuchung wurde festgestellt, daß das zum Ansatz für das applizierte Nährgemisch aus Grießschleim und Ringerlösung verwendete angebliche Natriumchlorid mit Natriumchlorat verwechselt worden war.

1. Fall:

Äußere Besichtigung:

Säugling in stark reduziertem Ernährungszustand, eigentümlich dunkelbräunliches Hautkolorit.

Sektionsbefund:

Gehirn: Hyperämie des Gehirns, weiche Häute zart.

Halsorgane: Mundhöhle, Rachenring, Ösophagusinnenfläche nicht verätzt. In der Trachea schaumig-schleimiger Inhalt, Kehlkopf- und Trachealschleimhaut blaß.

Lungen: Lungenödem, intensive bräunliche Verfärbung des linken Ventrikels, in sämtlichen Herzhöhlen schokoladenfarbenes Blut, schwere allgemeine Methämoglobinämie. Foramen ovale offen.

Milz: Akut gestaut, intensiv dunkelrot gefärbt, Knötchen und Bälkchen schlecht erkennbar, Konsistenz derb.

Leber: Geschwollen, akut gestaut, schmutzigbräunlich gefärbt.

Magen-Darmtrakt: Im Magen wässriger weißlicher Inhalt von uncharakteristischem Geruch, Magenschleimhaut blaß, von Schleim bedeckt. Darmschleimhaut in ganzer Ausdehnung blaß, Schwellung der mesenterialen Lymphknoten, jedoch keine Verkäsung derselben.

Nieren: Blutreich, dunkelbräunlich gefärbt, in beiden Nierenbecken geronnenes Blut.

Harnblase: In der Harnblase dunkelbräunlicher Urin, dazu auch hier schokoladenfarbene, bröckelige Blutgerinnsel. Innenfläche der abführenden Harnwege blaß und zart.

2. Fall:

Äußere Besichtigung:

Eigentümlich schmutziggraue Hautverfärbung. Konkunktiven intensiv schmutzig-gelblichbräunlich gefärbt. Allgemeine Methämoglobinämie.

Sektionsbefund:

Gehirn: Hyperämie des Gehirns.

Halsorgane: Kein krankhafter Befund, insbesondere keine Verätzungserscheinungen.

Lungen: Lufthaltig, in mäßigem Grade ödematös, schmutzigbraun gefärbt. Verdichtungsherde oder Blutungen vorerst nicht erkennbar. Schmutzig-bräunliche Verfärbung der Bronchialschleimhaut.

Herz: Herzbeutel- sowie Pleurahöhlenflüssigkeit intensiv schokoladenfarben. In sämtlichen Herzhöhlen zähflüssiges, schokoladenfarbenes Blut, dazu dunkelbräunlichrote, feste Blutgerinnsel. Muskulatur schmutzigbräunlichrot gefärbt. Einzelne stippchenförmige subepikardiale Blutaustritte, Endokard und Klappenapparat zart, genau wie die Innenfläche der großen Gefäße schmutzigbräunlich verfärbt.

Bauchhöhle: In der Bauchhöhle wenige ml schokoladenfarbenes Transsudat.

Milz: Stärkste akute Stauung, Parenchym vollkommen homogen, dunkelrötlich-braun gefärbt.

Leber: o.B., Gallenwege frei durchgängig.

Magen-Darmtrakt: Im Magen schleimiger, leicht gallig gefärbter Inhalt, Magenschleimhaut blaß, Duodenalschleimhaut intensiv schwärzlich-grün gefärbt. Schleimhaut des übrigen Darmes in ganzer Ausdehnung blaß, stellenweise etwas gallig imbibiert.

Nieren: Dunkelbräunlichrot gefärbt, akut gestaut, Blutungen in die Nierenbecken sowie in die Nierensubstanz vorerst nicht nachweisbar.

Nebennieren: Vollkommen hämorrhagisch durchtränkt.

Mikroskopische Untersuchung:

Die Veränderungen beziehen sich stets auf beide Fälle, da sie in beiden in analoger Form angetroffen wurden.

Gehirn: Es bestanden lediglich Veränderungen im Sinne einer Stauungshyperämie und eines Ödems. Blutaustritte in die perivaskulären Lymphräume oder Kapillarthromben lagen nicht vor.

Lungen: Sie wurden nur im Fall II untersucht: Allgemein starke Stauungshyperämie, dazu eine ödematöse Aufquellung des Interstitiums. Vielfach stärker erweitert auch waren die perivaskulären Lymphräume, in wenigen von ihnen rote Blutkörperchen, zum Teil einzeln, an einer Stelle aber dann auch direkt mantelförmig das Gefäß umscheidend. Hämoglobin-Schollen fanden sich nicht, entzündliche Veränderungen fehlten.

Herz: Akute Stauung, keine Entzündung, keine vakuolige oder fettige Degeneration, keine Blutungen.

Milz: Bild der akuten Stauung, dazu relativ starke Phagocytoseerscheinungen.

Leber: Das Parenchym war stark dissoziiert, die Leberzellen gegeneinander größtenteils unscharf; diffus über sämtliche Läppchenabschnitte verteilt, an Intensität etwas wechselnd, doch nicht systematisch an einzelne Partien gebunden waren sie vakuolig degeneriert, darüberhinaus fanden sich dann einzelne, stark geblähte, helle Zellen mit einer zum Teil feinwabigen Struktur, Veränderungen, die wohl als vakuolige Degeneration anzusprechen waren. In einzelnen diffus gelagerten Leberzellen darüberhinaus Gallenfarbstoffablagerungen teils in körniger, teils auch in schollig-vakuoliger Form.

Fettstoffablagerungen wurden nicht beobachtet, desgleichen fehlten echte Nekrosen. Die Blutfüllung des Gefäßsystems lag wohl etwas über der Norm, eine ausgesprochene Stauung jedoch fand sich nicht. Echte Thrombenbildungen wurden nicht beobachtet, es fanden sich jedoch im Lumen der Kapillaren neben roten Blutkörperchen und ihren Trümmern auch hier wieder, besonders mit der Goldner-Färbung leuchtend rot angefärbte homogene Hämoglobin- bzw. Methämoglobin-Schollen. Vielfach auch waren sie von den Kupffer'schen Sternzellen zusammen mit Erythrozyten und ihren Trümmern phagocytiert worden. Die Kupffer'schen Sternzellen und Kapillarendothelien waren nahezu überall von ihrer Unterlage gelöst, die Disseschen Räume aufs stärkste erweitert, zuweilen in ihnen ein feinfädiges Eiweißgerinnsel. Zum Teil verquollen auch waren die Wandungen der größeren Gefäße im Bereich der Glisson'schen Scheiden, hier gelagerte Lymphgefäße waren erweitert, auch in ihnen eiweißhaltige Flüssigkeit.

Magen-Darmtrakt: Im Ileum war außer einer Stauungshyperämie und einer starken ödematösen Auflockerung und Durchtränkung der gesamten Darmwand kein krankhafter Befund, insbesondere keine entzündlichen Reaktionen und keine Blutungen.

Nieren: Die Nieren zeigten schwerste Schädigungen sowohl der Glomeruli wie auch am Tubulussystem. Es fand sich das ausgeprägte Bild der Glomerulo-Tubulonephrose. So erkannte man im einzelnen neben gestauten Glomeruli solche mit verquollenen, blutleeren Schlingen. In anderen Schlingen fanden sich neben roten Blutkörperchen auch Erythrozytentrümmer und teilweise direkt obliterierende Hämoglobin- bzw. Methämoglobin-Schollen. In den Kapselräumen fädiges Eiweiß und Blutkörperchen-

stromata in geringer Menge, rote Blutkörperchen dagegen wurden nur in ganz verschwindender Zahl beobachtet. Im sehr engen Lumen der Hauptstücke etwas fädiges Eiweiß, corpusculäre Elemente wurden vermißt. Erst in den Schleifen traten rote Blutkörperchen auf, von wo aus sie dann über die Schaltstücke bis in die Sammelröhren ständig an Zahl zunahmen, so daß sie hier schließlich in Form dichter Zylinder vorlagen. Neben Zylindern aus Einzelblutkörperchen bzw. Blutkörperchentrümmern aber erkannte man dann vor allem in den distalen Kanälchenabschnitten kompaktere, vielfach völlig homogene Ausgüsse, die sich besonders mittels der Goldner-Färbung gut von den Blutkörperchenzylindern bzw. auch den Einzelblutkörperchen differenzierten, und die zweifellos aus Hämoglobin- bzw. Methämoglobin, evtl. in Verbindung mit anderen Eiweißstoffen bestanden. In den Nierenbecken fanden sich dann vor allem wieder rote Blutkörperchen, während Stromata, Blutkörperchenfragmente und die erwähnten kompakten Kondensationsprodukte nur ausnahmsweise beobachtet wurden. Gröbere epitheliale Auflagerungen oder sonstige Zellbeimengungen der Zylinder sah man nicht. Die Kanälchenepithelien selbst waren in den Hauptstücken geschwollen, getrübt, körnig degeneriert und gegen das Lumen unscharf abgegrenzt, so daß das letztere stark eingeengt, vielfach sogar verschlossen erschien. Nach unten zu nahmen diese degenerativen Prozesse ab, so daß die Epithelien der Schaltstücke bereits wieder ein nahezu normales Aussehen zeigten und die der Tubuli recti keinen krankhaften Befund mehr aufwiesen. In den Epithelien der Schleifen sowie zum Teil auch noch in denen der Schaltstücke erkannte man weiterhin mit der Goldner-Färbung feinste, größtenteils leuchtend rote, stäubchenförmige Granula,

die wohl als Hämoglobin- bzw. Methämoglobin angesprochen werden durften.

Am Gefäßsystem sowie am Interstitium kein krankhafter Befund. Zellregenerate wurden vermißt.

Nebennieren: Sie wurden nur im Fall II untersucht. Die Zona glomerulosa war bereits erkennbar, sie war hyperämisch, aber sonst nicht krankhaft verändert. Eine prallste Gefäßfüllung mit stärkster Erweiterung fand man dann in der Zona fasciculata. Durch die erweiterten Gefäße waren die Zellreihen stark verschmälert. Verschiedentlich war es durch Zusammenfließen benachbarter erweiterter Gefäße zur Bildung kleinerer und größerer Blutseen gekommen, in deren Bereich dann das Parenchym auf weite Strecken hin zugrunde gegangen war. Echte Thrombenbildungen oder aber Hämoglobin-Ablagerungen lagen nicht vor. Es zeigte sich vielmehr das ausgesprochene Bild der Stase. In der Zona reticularis sowie im Mark dann wie in der Zona glomerulosa eine allgemeine Stauungshyperämie ohne Besonderheiten.

Chemische Untersuchung:

Spektroskopisch konnte Methämoglobin nicht nachgewiesen werden, doch ließ der positive Krystallisationsversuch die Anwesenheit von Methämoglobin annehmen.

Krystallisationsversuch in alkoholischer Kältelösung: Gewinnung von feinkörniger krystallinischer Masse von rehbrauner Farbe, löslich in Wasser, wieder ausfällbar mit Eisessig und Ammoniak. Hiernach muß die Anwesenheit

von Methämoglobin angenommen werden.

In den Leichenorganen konnte kein Natriumchlorat nachgewiesen werden.

Bakteriologisch wurden im 2. Fall aus Magen- und Darminhalt Bacterium vulgare, Bacterium coli und Enterokokken gezüchtet.

2,4-DICHLORPHENOXYESSIGSÄURE

Dichlorphenoxyessigsäure ist ein Wuchstoff-Herbizid, das in den Handelspräparaten als Natrium-, Kalium- und Aminsalz oder als Ester vorliegt.

Chemische Formel:

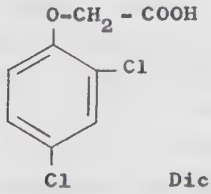

Dichlorphenoxyessigsäure

Vergiftungen:

HERBICH, MACHATA (1962): Ein 46-jähriger Landwirt nahm in suicidaler Absicht ca 160 g CIT (= Natriumsalz der 2,4-Dichlorphenoxyessigsäure mit Gehalt von 91 % freier Säure) ein. Exitus letalis nach 14 Stunden unter den Zeichen der Atemlähmung.

Äußere Besichtigung:

Totenflecke flächenhaft, blaurot, Pupillen ungleich weit, Totenstarre besonders kräftig ausgebildet.

Sektionsbefund:

Gehirn: Hirnsubstanz feuchtglänzend, etwas hyperämisch, Hirnkammern etwas eingeengt. In den weichen Schädeldecken punktförmige Stauungsblutungen.

Halsorgane: In einzelnen Halsmuskeln kleine Blutungen feststellbar. Schleimhaut der Speiseröhre etwas derber, weißlich gequollen.

Lungen: Lungenvorderränder eher gedunsen und gebläht, rückwärtige Anteile beider Lungen fester als gewöhnlich, am Schnitt schmutzig-bräunlich und sauer seifig, von der Lungenschnittfläche reichlich feinblasige, schaumige Massen abstreifbar, die sich auch der Schleimhaut der Luftröhre und ihrer Äste aufgelagert fanden.

Herz: Das Herz war gut zusammengezogen, unter der Herzaußenhaut (rechter Kammerrand) mehrere punktförmige Blutungen, unter der Herzinnenwand (linke Kammer und Septumbereich) umfangreiche punktförmige und streifförmige Blutaustritte.

Milz: Zusammengezogen, ausgeblutet.

Leber: Mit stark wechselnder Blutfülle, Lebergewebe zerreißlich über den Schnittrand vorquellend, Zentralvenen ausgeweitet.

Pankreas: o.B.

Magen-Darmtrakt: Der Magen war stark ausgeweitet und gebläht, enthielt ca 200 ml wässrigen mit einzelnen weißlichen Bröckeln untermischten Inhalt. Magenschleimhaut im Cardiabereich von Blutungen durchsetzt, Schleimhaut des übrigen Magens, des Zwölffingerdarms und des oberen Dünndarms auf einer Strecke von 200 cm geschwollen, von überreichlich Schleim bedeckt, dem immer wieder grünschwärzliche Massen - insgesamt ca 200 ml - beigemengt waren; unterer Dünndarm sehr stark zusammengezogen, Dickdarm o.B.

Nieren: Etwas zerreißlich.

Nebennieren: Fettverarmt.

Harnblase: Auf Kindskopfgröße ausgeweitet, von ca 650 ml zartgrünlich gefärbten Harn erfüllt.

Chemische Untersuchung:

Gesamtmenge in den untersuchten Organen:

Mageninhalt	ca 200 ml	:	364,0 mg
Dünndarminhalt	ca 200 ml	:	137,4 mg
Blut	ca 5 l	:	2385 mg
Harn	ca 650 ml	:	401 mg
Gehirn	ca 1400 g	:	86,8 mg
Leber, Nieren	ca 1900 g	:	215 mg

GELDMACHER-v.MALLINCKRODT und LAUTENBACH (1966):

1. Fall:

Eine 33-jährige Frau wurde eines Morgens bewußtlos aufgefunden und verstarb nach etwa 30 Stunden. Sie hatte eine nicht genau zu ermittelnde Menge an 2,4 D zu sich genommen.

Sektionsbefund:

Gehirn: Hochgradiges Ödem und Blutfülle der weichen Hirnhäute und des Gehirns.

Halsorgane: Die Speiseröhre zeigte keine Wandveränderungen. Kolloidstruma.

Lungen: Verdacht auf herdförmige Lungenentzündung in beiden Lungenunterlappen.

Herz: Punktförmige Blutaustritte im Perikard.

Leber: Leichte Leberverfettung.

Uterus: Gebärmutterschleimhaut aufgelockert und schwarz gefärbt.

Mikroskopische Untersuchung:

Gehirn: Deutliches Rinden- und Marködem, perivaskuläre und pericelluläre Spalten breit, in letzteren häufig Erythrozyten.

Lungen: Hyperämie, vor allem der alveolären Kapillaren. Stärkeres Ödem, herdförmig von hämorrhagischer Beschaffenheit. Vikariierendes Emphysem.

Herz: Unterschiedliche Kerngröße des Parenchyms. Venöse

Hyperämie. Im Perikard kleine Blutaustritte ohne reaktive Veränderungen.

Leber: Geringe Zellvermehrung in den periportalen Feldern. Leberzellkerne unterschiedlich groß und anfärbbar. Leichte acinocentrale fein- bis mitteltropfige Verfettung. Kupffer'sche Sternzellen ebenfalls teilweise verfettet. Disse'sche Räume etwas erweitert. Kapillaren blutreich.

Nieren: Distale Tubuluszellen zum Teil feintropfig verfettet.

Uterus: Polypöse Hyperplasie des Endometriums mit Diapedese- und Rhexisblutungen, Leukocyteninfiltration und degenerativen Veränderungen des Stromas, insbesondere in der äußeren Schicht. In den Deckzellen kleintropfige sudanophile Einschlüsse.

Chemische Untersuchung:

Die quantitative Bestimmung der 2,4-Dichlorphenoxyessigsäure ergab

Magenwand	5,6 mg
Dünndarm (25 cm)	2 mg
Gehirn	10 mg%
Leber	11,6 mg%
Lunge	8,8 mg%
Herz	6,3 mg%
Blut	2,3 mg%

2. Fall:

Eine 51-jährige Frau, die schon früher einen Suicidversuch unternommen hatte, hatte eine nicht genau zu bestimmende Menge 2,4 D zu sich genommen und starb nach etwa 3 - 4 Tagen unter dem Bild eines plötzlichen Kreislaufzusammenbruchs.

Äußere Besichtigung:

Blauviolette Totenflecke. Pupillen gleich- und mittelweit.

Sektionsbefund:

Gehirn: Hyperämie und deutliches Ödem der weichen Hirnhäute und des Gehirnes. Petechien im Mark des Kleinhirns, vereinzelt auch im Mark von Großhirn und Brücke. Mäßige Erweiterung der Hirnkammern. Cerebralsklerose.

Halsorgane: Graubrauner, festhaftender Belag auf der Zunge. Katarrhalische Entzündung des Rachens und der Luftröhre.

Lungen: Bronchialschleimhaut stark geschwollen, gerötet und stellenweise kleinfleckig blutunterlaufen. Konfluierende hypostatische Pneumonie und erhebliches blutiges Lungenödem.

Herz: Schlaffes, erweitertes Herz.

Leber und Nieren: Schwellung, beginnende arteriosklerotische Nierenschrumpfung.

Uterus: Endometrium von kleineren Blutungen durchsetzt. Blutfülle sämtlicher Organe.

Mikroskopische Untersuchung:

Gehirn: Erhebliches Rinden- und Marködem. Perivaskuläre und pericelluläre Spalten erweitert. Vereinzelt Diapedeseblutungen ohne reaktive Veränderungen. Ischämische Ganglienzellschädigungen. Hyperämie in Kapillaren und Venen.

Lungen: Eitrige Entzündungsherde, in denen die Alveolarsepten als hyaline, verquollene Streifen eben noch erkennbar waren. Anschließend eitrig-hämorrhagische, teilweise auch rein hämorrhagische Ausgüsse der Lungenbläschen. In der weiteren Umgebung Übergang zu einem zellarmen Ödem, das von zahlreichen kleineren Entzündungsherden mit rein eitrigem Exsudat unterbrochen war. Bronchialepithel abgeschilfert und teilweise mit Leukozyten und Schleimmassen durchsetzt. In der Schleimhaut Blutaustritte. Peribronchiales Gewebe meist nur gering zellig infiltriert. Erhebliche Hyperämie, insbesondere der alveolären Kapillaren.

Herz: Muskelfasern überwiegend stärker verbreitert, Querstreifung meist schlecht erkennbar. Faserkerne von sehr unterschiedlicher Größe. An den Kernpolen reichlich Abnutzungspigment. Staubförmige Verfettung einiger Muskelfasern. Perivaskuläres Gewebe infolge Vermehrung von Bindegewebsfasern und Erhöhung des Flüssigkeitsgehaltes etwas verbreitert. Kapillaren und Venen prall mit Blutzellen gefüllt.

Leber: Geringe Vermehrung von Rundzellen in den periportalen Feldern. Trübe Schwellung der Leberzellen. Zellkerne von unterschiedlicher Größe und Anfärbbarkeit. In den Läppchenzentren Zellen atrophisch und gelbbraun pigmentiert. Mäßige fein- bis großtropfige acinophere Verfettung. Disse'sche Räume verbreitert.

Nieren: Vereinzelt arteriosklerotische Gewebsveränderungen. Kapillarschlingen der Glomerula gebläht. Proximale Tubulusabschnitte trübe geschwollen, Zellen teilweise von der Basalmembran gelöst; distal mäßige feintropfige Zellverfettung. Wolkige Eiweißausfällungen im Kapselraum der Glomerula und in den Lichtungen der gewundenen Harnkanälchen; in den tieferen Teilen des Nephrons hyaline Zylinder. Marködem.

Chemische Untersuchung:

Ein Rückstand der verbliebenen Lösung wurde untersucht und als "U 46 combi", ein Unkrautvertilgungsmittel, identifiziert. Es enthält ein Gemisch aus 2-Methyl-4-chlorphenoxyessigsäure (MCPA) sowie 2,4-Dichlorphenoxyessigsäure in Salzform. MCPA soll als Dimethylaminsalz vorliegen.

In den Leichenorganen der beiden beschriebenen Fälle wurden folgende Phenoxyessigsäure-Konzentrationen in mg% errechnet:

Organ	1. Fall (2,4-D)	2. Fall (2,4-D + MCPA)
Blut	2,3	4,2
Harn	16,4	42,0
Gehirn	10,0	-
Leber	11,6	10,0
Niere	-	Spur
Lunge	8,8	-
Herz	6,3	-
Skelettmuskel	-	4,0
Fett	-	-

PENTACHLORPHENOLNATRIUM

Pentachlorphenol wird zum Imprägnieren von Holz verwendet. Seine Toxizität besteht nach KLIMMER (1964) in einer Störung der oxydativen Phosphorylierung und des Energiestoffwechsels der Zelle.

Chemische Formel:

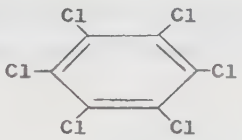

Pentachlorphenol

Vergiftungen:

BURGER (1966): Ein 48-jähriger Mann trank in suicidaler Absicht 50 ml der gesättigten wässrigen Lösung (= Giftmenge von 11 g) von Pentachlorphenolnatrium. Nach 4 Stunden exitus letalis.

Sektionsbefund:

Gehirn: Vermehrte Blutfülle des Gehirns und seiner Häute. Erweiterung des Hirnkammersystems.

Halsorgane: Grauschwärzlicher, feinkrümeliger, zum Teil schleimiger Inhalt in der Mundhöhle, im Rachenbereich und in der Speiseröhre. Akute Blutstauung der Schleimhäute im Nasen-Rachenbereich und im Atmungssystem.

Lungen: Akute Blutstauung und Ödem der Lungen.

Herz: Schlaffe Dilatation der Herzhöhlen, besonders auf der rechten Seite.

Leber: Akute Blutstauung.

Magen-Darmtrakt: Grauschwärzlicher Inhalt im Magen, und im Anfangsteil des Zwölffingerdarmes, keine Ätzspuren.

Nieren: Akute Blutstauung.

Hoden: Hypoplasie.

Geringfügige allgemeine Arteriosklerose ohne sichtbare Organausfälle. Flüssiges, auffallend dunkelblaurotes Leichenblut.

Mikroskopische Untersuchung:

Lungen: Akute Blutstauung, herdförmiges chronisches und akutes Emphysem. Katarrhalisch-eitrige Bronchitis. Herdförmiges Ödem, umschriebene Blutungen.

Herz: Fleckförmige Abblassung der Muskelzellen. Starkes Ödem des Interstitiums. Nur geringfügige, nicht einengende Sklerose der Coronararterien.

Milz: Akute Blutstauung mit Bildung von Blutseen.

Leber: Mittelstarke, grobtropfige Verfettung der Leberepithelien, besonders in den peripheren Läppchenanteilen. Chronische, vorwiegend rundzellige, narbenbildende Entzündung im Bereich der Glisson'schen Dreiecke. Vereinzelte frische Leberzellnekrosen in den Läppchenzentren.

Nieren: o.B.

Nebennieren: Verschmälerung der Rinde, vereinzelte frische Zellnekrosen im Bereich der Innenzone. Akute Blutstauung.

Chemische Untersuchung:

In 5 ml Leichenblut fanden sich 195 g Pentachlorphenolnatrium. Dies entspricht einer Giftkonzentration von 3,9 mg%.

In Urin, Magen- und Darminhalt ließ sich ebenfalls Pentachlorphenolnatrium nachweisen.

I N S E K T I Z I D E

Dinitroorthokresol

Sevin

Polychlorpinen

DINITROORTHOKRESOL

Dinitroorthokresol wird heute als Insektengift für die Winterspritzung der Bäume benützt, außerdem wird es als Unkrautmittel zum Spritzen von Getreidefeldern verwendet.

Chemische Formel:

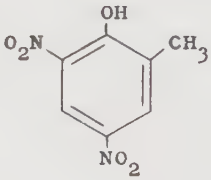

4,6-Dinitro-o-kresol

Vergiftungen:

KOOPMANN (1937): 2 Arbeiter waren in einem chemischen Werk den Einwirkungen von Dinitroorthokresol ausgesetzt. Sie starben nach 8 Tagen unter Vergiftungserscheinungen.

Äußere Besichtigung:

Die Leichen hatten ein sehr ähnliches Aussehen: gelbliche Hautfarbe, gelbe Haupthaare, gelbe Skleren, gelbe Zähne, gelbes Zahnfleisch, gelbe Hände und Füße.

Auch die inneren Organe boten ähnliche Befunde.

Sektionsbefund:

Gehirn: In einem Fall roch das Gehirn nach Alkohol, der Blutalkoholwert betrug 0,27 ‰. Leptomeningitis chronica bei einem der Arbeiter.

Halsorgane: Gelbliche Färbung der Trachealschleimhaut und des Thymusgewebes.

Lungen: Lungenemphysem mit geplatzten Alveolarsepten, mit kleinsten luftleeren Herdchen. In einem Fall fanden sich in der Lunge massenhaft Herzfehlerzellen und eine chronische, eitrige Bronchitis.

Herz: Dunkelrotes flüssiges Blut im Herzen, Dilatation des linken Ventrikels. In einem Fall fand sich eine alte fibroplastische Mitralendokarditis.

Leber und Nieren: Feintropfige Verfettung der Leberzellen und Nierenepithelien.

Muskulatur: Schmutzig-braunrot.

In allen Organen hochgradige venöse Stauung, Erythrozyten deformiert, vielfach schlecht gefärbt, mit verwaschenen Umrissen. Toxische Leukozyten in den meisten der histologisch untersuchten Organe.

Sonstige histologische Befunde wurden nicht mitgeteilt.

Keine chemische Untersuchung.

SEVIN

Sevin ist ein Karbamatinsektizid mit der chemischen Bezeichnung: 1-Naphthyl-N-methyl-karbamat.

Bis jetzt wurden in der Literatur kaum tödliche Vergiftungen beschrieben.

Chemische Formel:

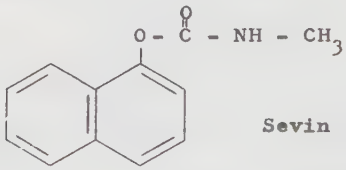

Sevin

Vergiftungen:

FARAGO (1969): Ein 39-jähriger Mann trank 1/2 Liter Sevin-80-Lösung. Trotz Magenspülung und kreislaufförderender Mittel entwickelte sich ein Lungenödem. Jede 1/2 Stunde wurden i.v. bzw. i.m. 2-1-2-1 mg Atropin und 1 Ampulle (250 mg) PAM (= Pyridin-aldoxim-(2)-methyljodid) i.v. gegeben. Daraufhin verschlechterte sich der Zustand zusehends und innerhalb der nächsten 6 Stunden trat der Tod ein.

Äußere Besichtigung:

Dunkle, lividrote Leichenflecke.

Sektionsbefund:

Gehirn: Geschwollene flüssigkeitsreiche Gehirnsubstanz.

Lungen: Schweres Lungenödem und Stauungsblutfülle.

Magen-Darmtrakt: Im Magen ein grauer, flüssiger, breiiger Inhalt von etwa 400 g, von gering aromatischem Geruch; der Inhalt des Dünndarms war ähnlich.

Nieren: Besonders auffallend war die Hyperämie der Nieren, welche so hochgradig war, daß die Rinden- und Marksubstanz fast konfluierte.

Chemische Untersuchung:

Organe	Sevin (mg%)
Magenspülflüssigkeit	244,6
Magen und Inhalt	14,8
Darm und Inhalt	17,6
Blut	1,4
Leber	2,9
Niere	2,5
Harn	3,1

Nach Meinung des Verfassers soll das PAM, das verantwortlich ist für eine Reaktivierung der blockierten Cholinesterase, bei dem raschen Todeseintritt eine Rolle gespielt haben.

POLYCHLORPINEN

Polychlorpinen ist eine Mischung von chlorierten bicyclischen Verbindungen, in der der Cl-Gehalt ca 65 % beträgt. Das Präparat hat die Form einer fettigen bräunlichen Flüssigkeit mit einem dem Campher ähnlichen Geruch und dient als Insektizid vor allem gegen Colorado-Käfer.

Vergiftungen:

SHABELUIK, GRINTSHISHIN(1970):

1. Fall:

Ein betrunkener Mann hatte eine unbekannte Menge des Präparates getrunken. Exitus nach 4 Stunden.

Äußere Besichtigung:

Graue Verfärbung der Haut.

Sektionsbefund:

Gehirn: Ödem.

Lungen: Ödem.

Charakteristischer Geruch aus den Körperhöhlen.

Durchblutung der Organe.

Herz: Subepi- und subendokardiale Blutungen.

Leber: Leberdystrophie (akut ? chronisch ? Keine näheren Angaben !)

Magen: Akute Entzündung der Magenschleimhaut.

2. Fall:

Wieder hatte ein Mann im Alkoholrausch 2 Gläschen Polychlorpinen getrunken. Tod im Krankenhaus nach wenigen Stunden.

Der Sektionsbefund war mit dem oben erwähnten identisch, nur waren die Zeichen der Leberdystrophie nicht so stark ausgeprägt.

Chemische Untersuchung:

In den inneren Organen wurden organische Chlorverbindungen nachgewiesen.

G E W E R B L I C H E V E R G I F T U N G

durch Natriumazid

NATRIUMAZID

Natriumazid NaN_3, das Salz der Hydrazinsäure, gehört zur Gruppe der Halogenoide, da seine anionische Form ähnliche Eigenschaften besitzt wie die Halogenionen.

Die Hydrazinsäure ist eine stark toxische Substanz, die die Oxydierungs- und Reduzierungsprozesse im Organismus stört. Ein noch stärkeres Gift ist das Natriumazid, das Salz der Hydrazinsäure, das durch die Luftwege und die Hautoberfläche vollständig adsorbiert werden kann.

Vergiftungen:

BURGER (1965): Ein 20-jähriger Mann war an einer Vergiftung mit zunächst unbekanntem Gift gestorben. Er hatte in betrunkenem Zustand ein weißes Pulver in ein Glas geschüttet und getrunken. Der Tod war innerhalb 40 Minuten eingetreten.

Sektionsbefund:

Gehirn: Ödem.

Lungen: Ödem.

Halsorgane: Weißliche leicht abziehbare Zungenoberfläche.

Leber: Leberverfettung.

Magen-Darmtrakt: Einzelne weiße Körnchen im Schlund und im Magen sowie eine leichte Veränderung der Magenschleimhaut.

Chemische Untersuchung:

Durch chemische Analyse fand man 86,7 mg% Natriumazid im Magen, 42,9 mg% im Dünndarm. In der Leber fand sich kein Azid.

DISKUSSION UND ZUSAMMENFASSUNG

Im folgenden möchte ich zunächst in Form differentialdiagnostischer Tabellen nach dem Modell von Else PETRI eine schematische Übersicht über die bei den beschriebenen Vergiftungsfällen gefundenen pathologischen Veränderungen geben, wobei dem entsprechenden Organ die einzelnen Gifte in alphabetischer Reihenfolge, die angewandte Applikationsart und die daraus entstandene, spezifische Organschädigung zugeordnet werden.

ORGAN	GIFTE	APPLIKATIONSART	ART DER ORGANSCHÄDIGUNG
Gehirn und Hirnhäute	Adrenalin	Inj. (?)	starke Hyperämie
		s.c.	starke Hyperämie der Kapillaren und Venen, weniger der Arterien
	Anastil	i.m.	Virchow'sche Encephalitis (Fettkörnchenzellen und Leukozyteninfiltration)
	Arecolin	oral (?)	hochgradige Blutfülle
	Bienengift	Stich	Ödem, akute Blutstauung
	Campher-Cardiazol	i.m.	Schwellung, Hyperämie, Ganglienzelldegeneration, akute Zellschwellung, "schwere Zellerkrankung" (hyperchromatischer Zerfall oder Pyknose in Thalamus, Oliven, Kleinhirnrinde, Striatum, Ammonshorn), ischämische Zellerkrankung

ORGAN	GIFTE	APPLIKATIONSART	ART DER ORGANSCHÄDIGUNG
Gehirn u. Hirnhäute	Cardiazol	oral	starke Hyperämie, auffallend viele Blutaustritte, verfettete Zellen in Wandschichten von Venen und Arterien, Quellung der Intimaendothelien kleiner Hirngefäße
	Celocurin	i.v.	Oligämie und Ödem der Hirnhäute, perivaskuläre Blutungen
	Chelidonin	oral	Ödem, Hyperämie
	Chenopodium	oral	starke Hyperämie, Ödem, Schwellung
	Chlorprothixen	oral	venöse Hyperämie, Ödem, eigenartige äußerliche Trockenheit des Gehirns, Markscheidenschwund
	Circutoxin	oral	Hyperämie
	Cliradon	oral	Blutfülle, Ödem, Ganglienzellverfettung im Bereich von Hirnrinde und Stammkernen
	Cocain	Schnupfpulver	Hyperämie, linsengroße Blutungen
		Infilt.	Hyperämie
	Cytisin	oral	Ödem

ORGAN	GIFTE	APPLIKATIONSART	ART DER ORGANSCHÄDIGUNG
Gehirn u. Hirnhäute	Dichlorphenoxyessigsäure	oral	Hyperämie, Ödem, Petechien in Mark und Kleinhirn, ischämische Ganglienzellschädigung
	Diphenhydramin	oral	Hyperämie
	Ditonal	oral	Hirnschwellung, Hyperämie, perivaskuläres Ödem mit Lymphozyteninfiltraten, ischämische Totalnekrosen im Stirnhirn, "akute Ganglienzellerkrankung" (Schwellung, Vakuolisierung) in Stirn- und Schläfenhirn, Ganglienzellausfälle in der motorischen Rindenregion, ischämische Nekrosen im Occipitallappen, Hyperämie der grauen Substanz, Blutungen und Ödem im Kleinhirn
	Ergotamin	oral	Ödem, hypoxydotische Schädigung im Cerebellum und Ammonshorn
	Grünblättriger Schwefelkopf	oral	Ödem, Hyperämie, Ganglienzelldegeneration

ORGAN	GIFTE	APPLIKATIONSART	ART DER ORGANSCHÄDIGUNG
Gehirn u. Hirnhäute	Heroin	Schnupfpulver	starke Blutfülle, Ödem
		s.c., i.m.	Ödem
	Insulin	s.c.	perivaskuläre Blutaustritte, Nekrobiose von Purkinjezelllen im Kleinhirn
	Kahler Krempling	oral	Ödem
	Knollenblätterpilz	oral	Ödem
	Lorfan	intratibial	Ödem
	Metapyrilen	oral	Ödem
	Mischpräp. (Percain und Novocain)	i.v.	Petechien der Hirnhäute, Hyperämie der Hirnrinde, körniger Zerfall und Vakuolenbildung der Ganglienzellen im Gyrus centralis anterior, Blutungen in der Pons, Purkinjesche Zellen verschwunden, teilweise mit schaumartiger Plasmastruktur
	Natriumazid	oral	Ödem
	Natriumchlorat	oral	Stauungshyperämie, Ödem

ORGAN	GIFTE	APPLIKATIONSART	ART DER ORGANSCHÄDIGUNG
Gehirn u. Hirnhäute	Neo-Antergan	oral	Blutfülle, zerfließliche Blutpunkte in Stammhirn und Olive, Ödem, Anämie des Kleinhirns, vakuolige Degeneration der Ganglien- und Gliazellen des Großhirns und der Medulla, des Kleinhirns und Rückenmarks
	Novocain	i.v.	diffus verstreute Hämorrhagien, starke Blutüberfüllung
	Östron	i.v.	Blutfülle, Ödem, Fettröpfchen in Kapillarlumina
	Oleander	oral	hochgradige Blutfülle
	Orphenadrin	oral	Hirnschwellung, Ödem
	Pantocain	i.v.	Ödem, Hyperämie, zahlreiche Blutpunkte
	Pentachlorphenolnatrium	oral	Stauungshyperämie
	Plimasin	oral	starke Hyperämie, Ödem und Hirnschwellung, feintropfige Verfettung der Endothelien in den Stammganglien
	Polychlorpinen	oral	Ödem

ORGAN	GIFTE	APPLIKATIONSART	ART DER ORGANSCHÄDIGUNG
Gehirn u. Hirnhäute	Primidon	oral	Hyperämie, Ödem, Ganglienzellentartung (Tigrolyse, Karyolyse, Karorhexis, Homogenisation) und Neuronophagie
	Rosimon-Neu	oral	Ödem und Hyperämie des Kleinhirns, frische diffuse Körnerzellnekrose des Kleinhirns
	Sevin	oral	Ödem
	Spartein	oral	Ödem, hypoxydotische Schädigung der Ganglienzellen
	Taxin	oral	Hyperämie, Ödem
	Tolbutamid	oral	Schwellung, Hyperämie, Ödem
	Wurmfarn	oral	starke Blutfülle, Ödem, nekrotische Ganglienzellen
	Zephirol	Spülung	Hyperämie der weichen Hirnhäute
		Klysma	Hyperämie, Schwellung, Ödem
		Injekt.	Auflockerung des Gliagewebes, Dixanthylharnstoffkristalle im Hirngewebe
		oral	Ödem, Schwellung
		i.v.	Ödem, Hyperämie

ORGAN	GIFTE	APPLIKA-TIONSART	ART DER ORGANSCHÄDIGUNG
Hypophyse	Chlor-prothixen	oral	Ödem im Hinterlappen
Kopf-schwarte	Cardiazol	oral	punktförmige Blutaustritte
Neben-höhlen	Cocain	Schnupf-pulver	entzündliche Hyperämie
Augenbin-dehäute	Novocain	Infil. anästh.	Blutaustritte

ORGAN	GIFTE	APPLIKATIONSART	ART DER ORGANSCHÄDIGUNG
Halsorgane			
Zunge und Mundhöhle	Anastil	i.m.	Belag mit grünen Massen
	Cariazol	oral	frischer Zungenbiß
	Dichlorphenoxyessigsäure	oral	Belag
	Natriumazid	oral	Schleimhaut abziehbar
	Pantocain	Infiltr.	Zungenbiß
	Zephirol	oral	Ablösung der Ober- und Unterlippenschleimhaut, Lippencyanose, Schleimhautnekrosen
Pharynx	Bienengift	Stich	Ödem der Schleimhäute, Cyanose, Hyperämie
	Chelidonin	oral	blasige Abhebung der Schleimhaut
	Dichlorphenoxyessigsäure	oral	katarrhalische Entzündung
	Insulin	s.c.	Petechien der Schleimhäute
	Pentachlorphenolnatrium	oral	akute Blutstauung der Schleimhäute
	Podophyllin	oral	Schleimhauthyperämie

ORGAN	GIFTE	APPLIKA-TIONSART	ART DER ORGANSCHÄDIGUNG
Pharynx	Zephirol	oral	akute Cyanose der Schleimhaut
Larynx	Bienengift	Stich	Glottisödem
	Ergotamin	oral	submuköse Hämorrhagien
	Neo-Antergan	oral	ödematöse Schleimhaut
	Trypaflavin	i.v.	Glottisödem
	Zephirol	oral	Glottisödem, Schleimhautnekrosen
Trachea	Anastil	i.m.	Belag mit grünen Massen
	Chlorprothixen	oral	Hyperämie der Venen und Kapillaren
	Dinitroorthokresol	Inhal.	ikterische Verfärbung
	Spartein	oral	Schleimhautentzündung
Ösophagus	Anastil	i.m.	Belag mit grünen Massen
	Dichlorphenoxyessigsäure	oral	Ödem
	Zephirol	oral	Ablösung der Schleimhaut, Koagulationsnekrose, venöse und kapillare Hyperämie von Mukosa und Submukosa, Ödem

ORGAN	GIFTE	APPLIKATIONSART	ART DER ORGANSCHÄDIGUNG
Thymus	Campher-Cardiazol	i.m.	Ekchymosen
	Cocain	Infilt.	erbsengroße Blutpunkte
	Dinitroorthokresol	Inhal.	ikterische Verfärbung
	Neo-Antergan	oral	herdförmige Blutaustritte, Ödem, vakuolige Degeneration
Schilddrüse	Chlorprothixen	oral	kapillare Hyperämie
	Tolbutamid	oral	allgemeine Stauung

ORGAN	GIFTE	APPLIKATIONSART	ART DER ORGANSCHÄDIGUNG
Thorax-Organe			
Lungen und seröse Häute	Adrenalin	Inj. (?)	starke Hyperämie
		s.c.	Ödem, Bronchitis, Bronchiektasen, starke Hyperämie, intraalveoläre Blutungen, subpleurale Blutungen
	Anastil	i.m.	Emphysem, Fettropfen in den Alveolen
	Arecolin	oral(?)	hämorrhagisches Ödem, punktförmige Blutungen
	Bienengift	Stich	akutes substantielles Emphysem, akute Blutstauung, Ödem
	Campher-Cardiazol	i.m.	akute Blähung, Stauung besonders der Venen und Kapillaren, schleimig-katarrhalische Bronchitis, subpleurale Blutungen
	Cardiazol	oral	hochgradige Hyperämie vorwiegend der Venen, blutgefüllte Alveolen, subpleurale Blutungen
	Celocurin	i.v.	passive Hyperämie, Ödem

ORGAN	GIFTE	APPLIKATIONSART	ART DER ORGANSCHÄDIGUNG
Lungen und seröse Häute	Chelidonin	oral	Ödem, Emphysem, Hyperämie
	Chenopodium	oral	interstitielles Emphysem, Blähung, Hyperämie, Ödem, eitrige Bronchitis, Blutungen
	Chlorprothixen	oral	Trockenheit
	Circutoxin	oral	hämorrhagisches Ödem, Bronchitis, subpleurale Blutungen
	Cliradon	oral	Ödem, vereinzelte entzündliche Infiltrate
	Cocain	Infilt.	zahlreiche Blutpunkte
	Codein	oral	Stauung, Ödem
	Cytisin	oral	Blutfülle, alveoläres Ödem
	Darvon	s.c.	Granulome an den Arteriolen und angiomartige Wucherungen, Talkkristalle und Stärkekörner in den Gefäßwänden
	Dichlorphenoxyessigsäure	oral	Blähung, hämorrhagisches Ödem, Hyperämie, Entzündung der Bronchialschleimhaut mit Blutaustritten

ORGAN	GIFTE	APPLIKATIONSART	ART DER ORGANSCHÄDIGUNG
Lungen und seröse Häute	Dinitroorthokresol	Inhal.	Emphysem
	Diphenhydramin	oral	Emphysem, inter- und intraalveoläre Blutungen, subpleurale Ekchymosen
	Ditonal	oral	Blähung, Hyperämie, Ödem, katarrhalisch-eitrige Bronchitis
	Grünblättr. Schwefelkopf	oral	partielles Emphysem, Ödem
	Heroin	Schnupfpulver	Ödem, starke Blutfülle, oberflächliche punktförmige Blutungen
	Insulin	s.c.	Ödem, Parenchymblutungen, eitrige Herdpneumonie, akute eitrige Bronchitis, petechiale Blutungen der Pleura
	Kahler Krempling	oral	hochgradiges hämorrhagisches Ödem, Fettropfen in Kapillaren und Arterienendverzweigungen
	Knollenblätterpilz	oral	akute Lungenblähung, Ödem, subpleurale punktförmige Blutungen
	Lorfan	intratibial	Blutfülle

ORGAN	GIFTE	APPLIKATIONSART	ART DER ORGANSCHÄDIGUNG
Lungen und seröse Häute	Metapyrilen	oral	Ödem, intraalveoläre Blutungen
	Mischpräp. (Percain u. Novocain)	Infilt.	Ödem, Hyperämie
	Mistol	Nasentropfen	Bronchopneumonie, Hämorrhagien der Pleura
	Mitigal	oral	Ödem, Hypostase
	Morphin	Injekt.	Blutfülle
	Natriumazid	oral	Ödem
	Natriumchlorat	oral	Ödem, braune Induration, Stauungshyperämie
	Neo-Antergan	oral	Ödem, Hyperämie, geringgradige Blutaustritte, vakuolige Degeneration, Pleuraergüsse, glasige Quellung der Pleura
	Novocain	Infilt.	Emphysem, schleimig-eitriger Belag der Bronchialschleimhaut, Hyperämie
	Östron	i.v.	hämorrhagisches Ödem, Fetttropfen in den Lumina der Arterien und Alveolen, subpleurale Blutungen

ORGAN	GIFTE	APPLIKATIONSART	ART DER ORGANSCHÄDIGUNG
Lungen und seröse Häute	Orphenadrin	oral	hämorrhagisches Ödem
	Pantocain	Infilt.	Ödem, Hyperämie, fleckförmige Blutungen, beginnende Erythrophagozytose, vereinzelte subpleurale Blutungen
	Paraffinöl u. Menthol	Nasentropfen	chronische Desquamationspneumonie, Verfettungen, Schrumpfung, Paraffinose
	Pentachlorphenolnatrium	oral	akute Blutstauung, Ödem, Blutungen, akutes Emphysem
	Percain	Injekt.in Harnröhre	Emphysem, Stauungshyperämie
	Plimasin	oral	Ödem
	Podophyllin	oral	Ödem
	Polychlorpinen	oral	Ödem
	Primidon	oral	Ödem, Hyperämie
	Sevin	oral	Ödem, Stauungsblutfülle
	Spartein	oral	hämorrhagisches Ödem, Emphysem
	Taxin	oral	hochgradige akute Stauung, Ödem, Cyanose, Blähung
	Tolbutamid	oral	akute Stauung, Ödem, Blähung

ORGAN	GIFTE	APPLIKATIONSART	ART DER ORGANSCHÄDIGUNG
Lungen und seröse Häute	Trypaflavin	i.v.	Hypostase
	Wurmfarn	oral	Stauung
	Zephirol	Spül.	Ödem
		Klysma	maximale Blutfülle von Gefäßen und Alveolen, partielles Ödem, starkes Emphysem
		Injekt.	Pleuraerguß
		oral	akutes Empysem, partielles Ödem, starke Hyperämie, intraalveoläre Blutungen
		i.v.	Ödem, Hyperämie
Herz und seröse Häute	Adrenalin	s.c.	starke Blutüberfüllung von Venen und Kapillaren, geringe der Arterien, subepikardiale Blutungen
	Arecolin	oral (?)	Blutaustritte
	Bienengift	Stich	fettige Degeneration
	Cardiazol	oral	Dilatation und Trübung des Herzmuskels, hochgradige Fragmentation, geringes interstitielles Ödem, epikardiale Blutaustritte
	Celocurin	i.v.	braune Atrophie, Verfettung, Ödem, Fragmentation
	Chelidonin	oral	Hyperämie

ORGAN	GIFTE	APPLIKATIONSART	ART DER ORGANSCHÄDIGUNG
Herz und seröse Häute	Chenopodium	oral	starke Hyperämie, akute Herzerweiterung
	Chlorprothixen	oral	feintropfige Faserverfettung
	Circutoxin	oral	Hypertrophie und Dilatation
	Cliradon	oral	Blutfülle
	Cocain	Infilt.	Ekchymosen
	Corbasil	Infilt.	subepikardiale Blutungen, Blutstauung
	Dichlorphenoxyessigsäure	oral	venöse Hyperämie, Dilatation Verfettung, subepikardiale und subendokardiale Blutungen
	Diphenhydramin	oral	trübe Schwellung des Myokards
	Ditonal	oral	allgemeine Hyperämie, subendokardiale Blutungen
	Ergotamin	oral	Petechien des Perikards
	Grünblättr. Schwefelkopf	oral	interstitielles Ödem, diffuse feintropfige Verfettung, großflächige subendokardiale Blutaustritte

ORGAN	GIFTE	APPLIKATIONSART	ART DER ORGANSCHÄDIGUNGEN
Herz und seröse Häute	Heroin	Schnupfpulver	oberflächliche, punktförmige Blutungen, feintropfige Verfettung
	Insulin	s.c.	akute Stauung, feintropfige Verfettung, epikardiale Blutungen
	Kahler Krempling	oral	trübe Schwellung, feintropfige Verfettung, subendokardiale Blutaustritte
	Knollenblätterpilz	oral	akute Erweiterung, fettige Degeneration
	Lorchel	oral	Fragmentation, diffuse Degeneration des Myokards, subendokardiale und subepikardiale Blutungen
	Mistol	Nasentropfen	Verfettung
	Morphin	oral	subepikardiale Blutaustritte
	Natriumchlorat	oral	Dilatation des linken Ventrikels, akute Stauung, schwere Methämoglobinämie, subepikardiale Blutaustritte
	Neo-Antergan	oral	glasige Quellung des Perikards, ödematöses Endokard, Perikarderguß, subepikardiale Blutungen

ORGAN	GIFTE	APPLIKATIONSART	ART DER ORGANSCHÄDIGUNG
Herz und seröse Häute	Novocain	Injek.in d.Kiefer	Fettinfiltration
		Infilt.	Hyperämie, flächenhafte, subendokardiale Blutungen
	Östron	i.v.	Parenchymdegeneration,hochgradige Stauungsblutfülle
	Pantocain	Inj.in d. Harnröhre	subepikardiale Blutungen
		Infilt.	Fragmentatio, trübe Schwellung, interstitielles Ödem
	Pentachlorphenolnatrium	oral	interstitielles Ödem
	Polychlorpinen	oral	subepi- und subperikardiale Blutungen
	Primidon	oral	Segmentation, Fragmentation, subepikardiale Blutungen
	Rizin	oral	parenchymatöse Degeneration
	Spartein	oral	Blutstauung, Muskelfaserdegeneration
	Taxin	oral	akute Stauung, Verfettung, trübe Schwellung
	Thuja	oral	Myokardblutungen

ORGAN	GIFTE	APPLIKATIONSART	ART DER ORGANSCHÄDIGUNG
Herz und seröse Häute	Tolbutamid	oral	Ödem, Stauung, trübe Schwellung
	Zephirol	Spül.	subepikardiale Ekchympsen
		Klysma	Blutstauung, starke venöse Hyperämie, Trübung des Myokards, interstitielles Ödem, feintropfige Verfettung
		Inj.	degenerative Veränderungen, Verfettung, subepikardiale Blutungen
		oral	interstitielles Ödem, Blutaustritte

ORGAN	GIFTE	APPLIKATIONSART	ART DER ORGANSCHÄDIGUNG
Bauchorgane			
Milz	Adrenalin	Inh. (?)	starke Hyperämie
	Anastil	i.m.	Hämosiderose
	Arecolin	oral (?)	Blutaustritte
	Bienengift	Stich	hochgradige akute Blutstauung, Nekrosen der Milzfollikel
	Campher-Cardiazol	i.m.	starke Füllung der Venen, leere Arterien, gequollene Sinusendothelien
	Celocurin	i.v.	Blutleere
	Chelidonin	oral	Hyperplasie
	Chenopodium	oral	starke Blutfülle
	Circutoxin	oral	einzelne kleine Blutaustritte
	Cliradon	oral	Blutfülle
	Dichlorphenoxyessigsäure	oral	Schrumpfung, Cyanose
	Diphenhydramin	oral	Stauung
	Ditonal	oral	Hyperämie

ORGAN	GIFTE	APPLIKATIONSART	ART DER ORGANSCHÄDIGUNG
Milz	Heroin	s.c., i.m.	Ödem, Blutfülle
	Kahler Krempling	oral	starke Schwellung, akute Stauung
	Knollenblätterpilz	oral	Stauungsblutfülle
	Lorchel	oral	Hämosiderose
	Lorfan	intratibial	Blutfülle
	Metapyrilen	oral	Stauung
	Morphin	oral	Blutfülle
	Natriumchlorat	oral	akute Stauung
	Neo-Antergan	oral	Schwellung, kleine Blutaustritte, vakuolige Degeneration, Kapsel glasig gequollen und ödematös
	Novocain	Infilt..	Blutfülle
	Östron	i.v.	Hyperämie, Ödem
	Pantocain	Inj. in Harnröhre	geringe Schwellung
		Infilt.	akute Stauung, Abstoßung der Sinusendothelien, Auflockerung der Adventitia der Zentralarterien

ORGANE	GIFTE	APPLIKATIONSART	ART DER ORGANSCHÄDIGUNG
Milz	Pentachlorphenolnatrium	oral	akute Blutstauung
	Primidon	oral	Hyperämie, Ödem, Hämosiderose
	Rizin	oral	Stauung
	Spartein	oral	Schwellung
	Taxin	oral	starke akute Stauung
	Tolbutamid	oral	mäßige Stauung
	Wurmfarn	oral	Hämosiderose
	Zephirol	Klysma	Blutstauung
		oral	starke Blutfülle, Schwellung
		i.v.	weiche Schwellung
Leber	Adrenalin	Inj. (?)	starke Hyperämie
		s.c.	starke Blutüberfüllung in Venen und Kapillaren, geringe in Arterien
	Anastil	i.m.	diffuse feintropfige Verfettung, Hämosiderose
	Arecolin	oral (?)	starke Blutfülle
	Atophan	oral	Ikterus, Cirrhose, Leberzellnekrose
	Bienengift	Stich	Hyperämie, fettige Degeneration

ORGAN	GIFTE	APPLIKATIONSART	ART DER ORGANSCHÄDIGUNG
Leber	Campher-	i.m.	herdförmige Nekrosen, trübe Schwellung, feintropfige Verfettung
	Cardiazol	oral	anämische Flecke, trübe Schwellung, geringe Verfettung der Leber- und Sternzellen
	Celocurin	i.v.	braune Atrophie, Leberzelldissoziation
	Chelidonin	oral	Ödem, Verfettung
	Chenopodium	oral	Verfettung, trübe Schwellung
	Cliradon	oral	Blutfülle, feintropfige Verfettung
	Codein	oral	zentrale Verfettung
	Cytisin	oral	Ödem
	Dichlorphenoxyessigsäure	oral	wechselnde Blutfülle, Ödem Verfettung
	Dinitroorthokresol	Inhal.	feintropfige Verfettung
	Diphenhydramin	oral	trübe Schwellung
	Ditonal	oral	Hyperämie, Ödem, Verfettung
	Fluroxen	Anästh.	hämorrhagische Leberzellnekrosen

ORGAN	GIFTE	APPLIKATIONSART	ART DER ORGANSCHÄDIGUNG
Leber	Grünblättr. Schwefelkopf	oral	hochgradige Verfettung, vakuolige Degeneration, Blutungen, nekrotische Leberläppchen
	Heroin	Schnupfpulver	starke Blutfülle, Ödem, feintropfige diffuse Verfettung
	Insulin	s.c.	mittelgrobtropfige zentrolobuläre Verfettung
	Kahler Krempling	oral	Hyperämie, Verfettung, hochgradige, akute Blutstauung
	Knollenblätterpilz	oral	fettige Degeneration, toxische Nekrosen, punktförmige subkapsuläre Blutungen
	Lorchel	oral	hochgradige Verfettung, nekrotischer Zerfall, ikterische Verfärbung, gelbe Atrophie, Hämosiderose
	Lorfan	intratibial	Blutfülle
	Metapyrilen	oral	trübe Schwellung
	Mischpräp. (Percain u. Novocain)	Infilt.	Hyperämie, Untergang der Leberzellen
	Mistol	Nasentropfen	Verfettung, Cirrhose, Schrumpfung

ORGAN	GIFTE	APPLIKATIONSART	ART DER ORGANSCHÄDIGUNG
Leber	Morphin	oral	Blutüberfüllung
	Natriumazid	oral	Verfettung
	Natrium-chlorat	oral	Ödem, akute Stauung, vakuolige Degeneration, Methämoglobin-Schollen in Kapillarlumina
	Neo-Antergan	oral	Hyperämie, Ödem, trübe Schwellung und vakuolige Degeneration, Kapsel glasig gequollen und ödematös
	Novocain	Infilt.	Hyperämie
	Östron	i.v.	hochgradige Stauungsblutfülle, Parenchymdegeneration
	Orphenadrin	oral	feintropfige Verfettung
	Pantocain	Infilt.	venöse Hyperämie, Ödem, trübe Schwellung, Dissoziation der Zellbalken
	Pentachlor-phenolnatrium	oral	akute Blutstauung, grobtropfige Verfettung, vereinzelt Leberzellnekrosen
	Podophyllin	oral	Verfettumg
	Polychlor-pinen	oral	Leberdystrophie (akut ? chronisch ?)

ORGAN	GIFTE	APPLIKATIONSART	ART DER ORGANSCHÄDIGUNG
Leber	Primidon	oral	Hyperämie, Leberzellnekrosen, trübe Schwellung, Hämosiderose
	Rizin	oral	Stauung, interstitielle Nekrosen, Hämosiderose
	Spartein	oral	Stauung, Ödem
	Taxin	oral	akute Stauung, trübe Schwellung, Verfettung
	Tetracyclin	oral	Ikterus, Schwellung, feintropfige Verfettung
	Thuja	oral	fettige Degeneration
	Tolbutamid	oral	hochgradige Stauung, Ödem, Zelldissoziation, Vakuolisierung, feintropfige Verfettung, Glykogenspeicherung
	Wurmfarn	oral	Stauung, Hyperämie, Verfettung, einzelne Nekrosen
	Zephirol	Klysma	Blutstauung, interstitielles Ödem, Entzündung des periportalen Bindegewebes, trübe Schwellung, vakuolige Degeneration
		Inj.	zentrale Nekrosen, Leukozyteninfiltrationen
		oral	allgemeine Blutfülle, trübe Schwellung, Einzel- und Gruppenzellnekrosen, Verfettung
		i.v.	Trübung des Parenchyms, feintropfige Verfettung

ORGAN	GIFTE	APPLIKATIONSART	ART DER ORGANSCHÄDIGUNG
Magen-Darm-Trakt	Arecolin	oral (?)	Magen- und Dünndarmschleimhaut gequollen mit Blutaustritten
	Bienengift	Stich	Blutungen in Magen- und Duodenalschleimhaut
	Campher-Cardiazol	i.m.	Ödem der Magenmukosa
	Chelidonin	oral	Gastritis, hochgradige Enteritis, hochgradige nekrotisierende Colitis
	Chlorprothixen	oral	Schleimhauthämorrhagien
	Circutoxin	oral	Dünn- und Dickdarmkatarrh
	Cliradon	oral	starke Hyperämie, entzündliche Filtrate in der Magenmukosa
	Cocain	Schnupfpulver	vollkommen unverdaute Speisereste
		Pinselung	Blähung der Darmschlingen
	Dichlorphenoxyessigsäure	oral	Blutungen der Magenschleimhaut, Ödem der Schleimhaut von Magen und oberen Dünndarm, Kontraktion des unteren Dünndarms
	Ditonal	oral	einzelne streifige Blutungen der Schleimhaut

ORGAN	GIFTE	APPLIKATIONSART	ART DER ORGANSCHÄDIGUNG
Magen-Darm-Trakt	Ergotamin	oral	hämorrhagische Gastritis
	Grünblättr. Schwefelkopf	oral	Blutungen der Magenschleimhaut, Ödem und Blutungen der Dünndarmschleimhaut
	Kahler Krempling	oral	Hyperämie der Magenschleimhaut, des Dick- und Dünndarmes
	Knollenblätterpilz	oral	akuter Katarrh des Dünn- und Dickdarmes, submuköse Blutungen
	Lorchel	oral	Blutungen
	Metapyrilen	oral	trübe Schwellung
	Mitigal	oral	Magenerosion
	Natriumchlorat	oral	Cyanose der Magenschleimhaut, Schwellung der mesenterialen Lymphknoten, schwärzliche Verfärbung der Duodenalschleimhaut, Stauungshyperämie und Ödem der gesamten Darmwand
	Neo-Antergan	oral	Bauchfell gequollen, ödematös, Rötung und Quellung der Magenschleimhaut, der Dünn- und Dickdarmschleimhaut z.T. mit feinsten Blutungen, vakuolige Degeneration in allen Geweben

ORGAN	GIFTE	APPLIKA-TIONSART	ART DER ORGANSCHÄDIGUNG
Magen-Darm Trakt	Oleander	oral	akute Gastro-Enteritis
	Orphenadrin	oral	punktförmige Stauungsblut-austritte in der Magen-mukosa
	Podophyllin	oral	Entzündung der Dünn- und Dickdarmschleimhaut
	Polychlor-pinen	oral	akute Entzündung der Magenschleimhaut
	Primidon	oral	Hyperämie der Magenmukosa, Petechien
	Rizin	oral	Stauung, punktförmige Blu-tungen
	Taxin	oral	Schleimhautnekrosen des Magens, entzündliche In-filtrationen
	Thuja	oral	hämorrhagische Gastritis
	Wurmfarn	oral	Quellung der Magen- und Dünndarmschleimhaut, Ekchymosen, starke Hyper-ämie
	Zephirol	Klysma	starke venöse Hyperämie des Rectums, Ödem der Sub-mukosa, Auflockerung
		oral	Entzündung und Ablösung der Magenmukosa, starke Hyperämie der Schleimhaut-

ORGAN	GIFTE	APPLIKATIONSART	ART DER ORGANSCHÄDIGUNG
Magen-Darm-Trakt	Zephirol		Kapillaren, Ödem, Magenschleimhautnekrosen mit diffusen Hämorrhagien, oberflächliche Verätzung der Dickdarmschleimhaut mit Blutungen
Nieren	Adrenalin	Inj. (?) s.c.	starke Blutfülle starke Hyperämie der Glomeruli unterhalb der Kapsel, keine in den tiefer liegenden Glomeruli, Venen im Mark stark blutgefüllt, Arterien leer
	Anastil	i.m.	Hyperämie, trübe Schwellung
	Arecolin	oral (?)	starke Blutüberfüllung
	Bienengift	Stich	akute Blutstauung, trübe Schwellung, fettige Degeneration
	Campher-Cardiazol	i.m.	oberflächliche Hyperämie, interstitielles Ödem, trübe Schwellung, vakuolige Degeneration der Epithelien
	Cardiazol	oral	trübe Schwellung

ORGAN	GIFTE	APPLIKATIONSART	ART DER ORGANSCHÄDIGUNG
Nieren	Celocurin	i.v.	Blutungen in der Rinde, interstitielle Entzündung, Phenacetinniere (nach Abusus) und Schrumpfung
	Chelidonin	oral	Ödem, trübe Schwellung
	Chenopodium	oral	allgemeine Hyperämie, feintropfige Verfettung, trübe Schwellung
	Chlorprothixen	oral	vereinzelt Verfettung, Ödem
	Circutoxin	oral	allgemeine Hyperämie
	Cocain	Schnupfpulver	Hyperämie
	Codein	oral	Stauung
	Cytisin	oral	Gewebe zerreißlich, feintropfige Verfettung, trübe Schwellung, hyaline Zylinder, Marködem
	Dinitroorthokresol	Inhal.	feintropfige Verfettung
	Diphenhydramin	oral	trübe Schwellung
	Ditonal	oral	Hyperämie, trübe Schwellung

ORGAN	GIFTE	APPLIKATIONSART	ART DER ORGANSCHÄDIGUNG
Nieren	Grünblättr. Schwefelkopf	oral	Hyperämie, interstitielles Ödem, Verfettung, hyaline Zylinder in den Kanälchenlichtungen
	Heroin	Schnupfpulver	starke Blutfülle, feintropfige Verfettung
	Insulin	s.c.	Papillenspitzennekrosen
	Kahler Krempling	oral	hochgradige akute Blutstauung, trübe Schwellung, Verfettung
	Knollenblätterpilz	oral	fettige Degeneration, trübe Schwellung
	Lorchel	oral	ikterische Verfärbung, Ödem, hochgradige trübe Schwellung, feintropfige Verfettung, Hämosiderose
	Lorfan	intratibial	Nierenpapillennekrosen
	Metapyrilen	oral	Degeneration, Fragmentation
	Mistol	Nasentropfen	Verfettung
	Morphin	oral	Blutüberfüllung
	Natriumchlorat	oral	akute Stauung, Glomerulo-Tubulonephrose, Methämoglobin-Schollen, trübe Schwellung

ORGAN	GIFTE	APPLIKATIONSART	ART DER ORGANSCHÄDIGUNG
Nieren	Neo-Antergan	oral	oberflächliche Blutungen, Ödem, trübe Schwellung, vakuolige Degeneration
	Novocain	Infilt.	Hyperämie
	Östron	i.v.	hochgradige Stauungsblutfülle, Parenchymdegeneration
	Oleander	oral	Stauung
	Orphenadrin	oral	trübe Schwellung (?), feintropfige Verfettung
	Pantocain	Inj. in Harnröhre	haselnußgroße Eiterherde
	Podophyllin	oral	Marksubstanz bläulich, Rindenatrophie
	Primidon	oral	Hyperämie, Ödem, trübe Schwellung, herdförmige parenchymatöse Degeneration und Nekrosen (nekrotisierende Nephrose), Hämosiderose
	Rizin	oral	Stauung, interstitielle Nekrosen, Nekrosen des Tubulusepithels
	Sevin	oral	hochgradige Hyperämie
	Taxin	oral	akute Stauung, trübe Schwellung, Verfettung

ORGAN	GIFTE	APPLIKATIONSART	ART DER ORGANSCHÄDIGUNG
Nieren	Tetracyclin	oral	fettige Degeneration
	Thuja	oral	fettige Degeneration
	Tolbutamid	oral	höchstgradige trübe Schwellung, vakuolige Degeneration
	Trypaflavin	i.v.	nekrotisierende Nephrose, Schleimhautblutungen des Nierenbeckens
	Wurmfarn	oral	Hyperämie mit einzelnen Blutaustritten
	Zephirol	Klysma	Blutstauung, trübe Schwellung, interstitielles Ödem
		Inj.	trübe Schwellung, hyalintropfige Entartung
		oral	akute Stauung, Ödem, Hyperämie, Markblutungen, trübe Schwellung
		i.v.	akute Nephrose, Trübung des Parenchyms, Methämoglobinzylinder in den Sammelrohren
Pankreas	Anastil	i.m.	interstitielles Ödem, Degeneration des Parenchyms, leukozytäre Infiltrate
	Bienengift	Stich	Braunfärbung, Fibrose
	Chlorprothixen	oral	interstitielles Ödem

ORGAN	GIFTE	APPLIKATIONSART	ART DER ORGANSCHÄDIGUNG
Pankreas	Cocain	Schnupfpulver	punktförmige Blutungen
	Grünblättr. Schwefelkopf	oral	Blutungen
	Heroin	sc., i.m.	Blutfülle, Ödem
	Insulin	s.c.	Atrophie
	Mistol	Nasentropfen	Verfettung
	Taxin	oral	Stauung
	Tetracyclin	oral	Hämorrhagien, Fettnekroseherde
	Tolbutamid	oral	Hyperämie, Ödem, Atrophie des Inselapparates, Lösung der Zellen aus dem Zellverband
Nebennieren	Bienengift	Stich	Lipoidschwund
	Campher-Cardiazol	i.m.	Lipoidschwund der Zona fasciculata und reticularis, venöse Hyperämie
	Cardiazol	oral	Lipoidschwund
	Chenopodium	oral	Lipoidschwund, starke Hyperämie im Mark
	Chlorprothixen	oral	Kapsel, Marködem

ORGAN	GIFTE	APPLIKATIONSART	ART DER ORGANSCHÄDIGUNG
Nebennieren	Cocain	Pinsel.	verschmälert
	Dichlorphenoxyessigsäure	oral	Lipoidschwund
	Grünblättr. Schwefelkopf	oral	Blutungen
	Knollenblätterpilz	oral	Lipoidschwund
	Mitigal	oral	Lipoidschwund
	Natriumchlorat	oral	hämorrhagische Durchtränkung
	Pentachlorphenolnatrium	oral	akute Blutstauung, vereinzelt Zellnekrosen der innersten Schicht
	Taxin	oral	hochgradige akute Stauung
	Tolbutamid	oral	allgemeine Stauung
Ableitende Harnwege			
Urethra	Pantocain	Inj. in Harnröhre	Rötung, periurethrale Blutaustritte
Harnblase	Percain	Inj. in Harnröhre	stecknadelkopfgroße submuköse Blutungen
	Primidon	oral	punktförmige Schleimhautblutungen

ORGAN	GIFTE	APPLIKA-TIONSART	ART DER ORGANSCHÄDIGUNG
Harn-blase	Natrium-chlorat	oral	Blutgerinnsel
	Trypaflavin	i.v.	Schleimhautblutungen
	Zephirol	Spül.	Schleimhauthyperämie
Genital-organe			
Uterus	Dichlorphen-oxyessigsäure	oral	Blutungen des Endometriums
	Primidon	oral	Schleimhautblutungen
	Zephirol	Spül.	Auflockerung der Schleim-haut
Tuben	Oleander	oral	Stauung der Schleimhaut, Ulcera

ORGAN	GIFTE	APPLIKATIONSART	ART DER ORGANSCHÄDIGUNG
Haut	Bienengift	Stich	örtliche Nekrosen, starke Hyperämie
	Heroin	Schnupf-	auffallend fahlgelb mit zahlreichen kleinen Blutungen
	Zephirol	Inj.	örtliche Nekrosen und Thrombosierungen
Muskulatur	Dichlorphenoxyessigsäure	oral	kleine Blutungen in den Halsmuskeln
	Kahler Krempling	oral	Schwellung, diffus bis kleintropfige Verfettung
	Neo-Antergan	oral	ausgesprochen trocken
	Pantocain	Infilt.	fleckförmige Blutungen
Unterhautfettgewebe	Insulin	s.c.	Blutungen, Fettgewebsnekrosen
	Neo-Antergan	oral	ausgesprochen trocken
Bindegewebe	Adrenalin	s.c.	Venen stark gefüllt, Arterien leer
	Östron	i.v.	Blutinfiltration, Fetttropfen

ORGAN	GIFTE	APPLIKATIONSART	ART DER ORGANSCHÄDIGUNG
Knochenmark	Celocurin	i.v.	Fettmark (Knochenmarksschädigung nach Analgetika-Abusus)
	Lorchel	oral	Hämosiderose, Hyperplasie
peripherer Nerv	Vinkristin	i.v.	Myelin- und Axondegenerationen, leukämische Infiltrate

Neben den allgemeinen pathologisch-anatomischen und pathohistologischen Befunden der in den differentialdiagnostischen Tabellen zusammengefaßten Gifte erschienen mir folgende Vergiftungsfälle von besonderem Interesse, weshalb ich sie gesondert noch einmal diskutieren möchte.

Methämoglobinbildende Gifte:

Anastil[R] mit freiem, in Wasser gelöstem Guajacol wird zur Therapie akuter oder chronischer Entzündungen der Lungen angewendet. In dem beschriebenen Vergiftungsfall lag keine Überdosierung noch eine Nachlässigkeit in der Anwendung vor. In gleicher und auch in höherer Dosierung ist das Anastil bereits ohne pathologische Konsequenzen vertragen worden.

Trotzdem ließ sich eindeutig feststellen, daß der letale Ausgang nur auf die Applikation von Anastil zurückgeführt werden kann. Bei in-vitro- und experimentellen Tierversuchen erwies sich Anastil als methämoglobinbildendes Pharmakon, allerdings bei wesentlich höher angesetzten Dosen.

In diesem wie auch in anderen Fällen mit Hämoglobinbildnern traten sogenannte Innenkörper (Heinz'sche Körperchen) in den Erythrozyten auf, die oft nur schwer von Retikulozyten zu trennen sind. Sie entstehen durch eine sekundäre Schädigung der roten Blutkörperchen außer-

halb des Knochenmarkes. Als Ursachen werden hämorrhagische Sepsis, Bakterientoxine und exogene Giftstoffe neben dispositionellen Faktoren diskutiert (WINCKEL 1879, WEIHE 1918, ANDERS 1922, STERN 1922, HEUBNER 1940).

Eine besondere Neigung des Organismus wird vom Verfasser durch die bereits vor der Vergiftung auffallend hohe Retikulozytenzahl der Frühgeburt als Beweis erbracht. Weiterhin beschreibt er in-vitro-Versuche, aus denen die Innenkörperbildung proportional der zugeführten Anastilmenge anstieg. Bei einer Konzentration von 50 mg% Guajacol kam es dabei zu einer mäßigen Innenkörperbildung. Doch wird diese Konzentration in vivo wegen der wesentlich niedrigeren therapeutischen Breite nicht erreicht. In diesem Fall lag der Guajacol-Spiegel bei 16 mg%, die intensive Innenkörperbildung tritt aber erst bei einer Konzentration von 100 mg% auf. Durch in-vitro-Versuche zeigt der Verfasser ebenso, daß Innenkörper- und Methämoglobinbildung nicht parallel verlaufen. Die Methämoglobinbildung wird als Ursache für die Innenkörperbildung entschieden abgelehnt (HEUBNER 1940). Auch läßt sich in Innenkörperchen kein Methämoglobin nachweisen. Da aber beide Phänomene häufig gemeinsam auftreten, läßt sich in vielen Fällen einer Innenkörperbildung auf ein methämoglobinbildendes Gift schließen.

Gleichfalls eine schwere Methämoglobinämie wurde offensichtlich durch die Natriumchloratvergiftung zweier Säuglinge hervorgerufen. Nach MASSHOFF (1949/50) führt die krankhafte Zusammensetzung des Blutes im Sinne einer Methämoglobinämie zu einer Kapillarschädigung durch Hypoxämie. Die dabei auftretenden Veränderungen finden sich vor allem in Leber und Nieren. In dem von EHRHARDT (1952) beschriebenen Fall zeigte die Niere das Bild einer Glomerulonephrose, das Methämoglobin konnte in Zylinderform in den distalen Kanälchenabschnitten nachgewiesen werden.

Im Kristallisationsversuch wurde das Methämoglobin aufgrund der positiven Reaktion vermutet, der spektroskopische Nachweis jedoch verlief negativ.

Cardiazol:

Das Analepticum Cardiazol, ein Stimulans bei Kreislaufschwäche und Kollapsneigung, kann bei Überdosierung unter tonisch-klonischen Krämpfen und Lähmung des Atemzentrums zum Exitus letalis führen. Dabei beträgt die letale Dosis das 2-3 fache der krampfauslösenden Dosis. HILDEBRANDT (1926) ermittelte in Tierversuchen eine Krampfdosis in der Größenordnung von 30 - 40 mg/kg. In dem von ESSER und KÜHN (1933) beschriebenen Vergiftungsfall waren 10 g Cardiazol peroral aufgenommen worden.

Als letale Dosis werden etwa 8 g reines Cardiazol (HILDEBRANDT 1926) angegeben. Während die Leber als Hauptentgiftungsorgan nur einen kleinen Teil des Pharmakons metabolisiert, gelangt unverändertes Cardiazol wieder in den Kreislauf und findet sich in nicht unerheblicher Menge im Gehirn. Die Quellung der Intimaendothelien kleiner Hirngefäße, eine beginnende Thrombenbildung und eine auffallend starke Hyperämie - vorwiegend arteriell und kapillär - weisen auf die toxische Schädigung hin, die intra vitam von epileptischen Anfällen mit Zungenbiß gefolgt war. Als Hauptausscheidungsorgan wird die Niere in Betracht gezogen (VOSS 1926), die eine erhebliche Giftwirkung im Sinne einer höchstgradigen trüben Schwellung der Nierenepithelien der Tubuli contorti I und II zeigte.

Quarternäre Ammoniumverbindungen:

Zephirol, ein häufig angewandtes Desinfektionsmittel, wird aufgrund tierexperimenteller Untersuchungen eine curareähnliche Wirkung zugeschrieben. Eine fortschreitende Hemmung der Erregbarkeit quergestreifter Muskulatur durch Angriff an der motorischen Endplatte führt zum Auftreten schlaffer Lähmungen und schließlich zum Tod durch zentrale Atemlähmung (WOLFF 1961). Die nachgewiesene große Oberflächenaktivität, durch die sich Zephirol auszeichnet, bewirkt eine rasche Adsorption

bzw. Resorption (HAUSCHILD 1958).

Die pathomorphologischen Befunde zeigen eine starke Abhängigkeit von Applikationsart, Konzentration und Überlebenszeit. Die intramuskuläre Injektion von Zephirol infolge einer Verwechslung mit Novocain (SPANN 1954) führte im Laufe des Krankheitsgeschehens mit einer Überlebensdauer von 15 Tagen zu einer Allgemeinintoxikation mit den Zeichen einer Niereninsuffizienz und Urämie, sowie einer Knochenmarksschädigung.

Die schnellere Resorptionsfähigkeit von Zephirol durch die Magenschleimhaut bei peroraler Aufnahme hatte wesentlich kürzere Überlebenszeiten von 10 Minuten bis 3,5 Stunden zur Folge. Hier werden im besonderen die schweren Verätzungen des oberen Verdauungstraktes und die zentrale Atemlähmung infolge der curareähnlichen Wirkung als Todesursache angegeben (WOLFF 1961, TIESS 1967, NAGEL 1967).

Unklar ist jedoch der Fall WAGNERS (1965), bei dem verschiedene Befunde für eine Invertseifenintoxikation aber auch für ein anaphylaktisches Geschehen sprechen könnten. Die Möglichkeit einer Sensibilisierung war bei allen Patientinnen gegeben, da schon mehrfach zuvor Vitamin B und Roßkastanienextrakt injiziert worden waren und in der Literatur allergische Reaktionen auf

Vitamin B_1 bekannt sind (BAUMGARTNER 1953, FRIEDEL 1953, BECK 1956, MEYLER 1956, TETREAULT 1956, MOESCHLIN 1964). Die für eine Zephirolapplikation typischen nekrotischen Bezirke im Bereich der Injektionsstellen fehlten ebenfalls und die chemischen Untersuchungen auf Zephirol verliefen negativ. Aber das klinische Bild war bei allen drei Patientinnen gleichförmig und sprach für eine Invertseifenintoxikation: Schüttelfrost, Erbrechen, Kreislaufkollaps mit Zyanose und stärkster Atemnot, Temperaturanstieg, Blutdruckabfall, Bewußtlosigkeit. Die pathologischen Befunde einer toxischen Leber- und Nierenverfettung ließen ebenso eine massive Toxineinwirkung vermuten.

Der Abtreibungseingriff mit einer Zephirol-"Schwapplösung" bei einer 22-jährigen schwangeren Frau, führte innerhalb von 50 Minuten zum Exitus letalis (ARNOLD, KREFFT 1952). Die Verfasser schließen jedoch die Möglichkeit einer Luftembolie nicht aus, die durch das Einspritzen in die Gebärmutterhöhle entstanden sein könnte, halten sie aber für wenig wahrscheinlich.

Aufgrund der makroskopischen und mikroskopischen Befunde wurde die Diagnose Zephirolvergiftung gestellt. Demnach muß ein körperfremder Stoff - das Zephirol - in die Gebärmutterhöhle durch den rechten Eileiter bis zur Bauchhöhle vorgedrungen sein und eine graugrüne

Verfärbung der betroffenen Flächen hervorgerufen haben. Nach KUHN (1940) bewirken Invertseifen ab einer Konzentration von 10 % eine grünlich-braune Verfärbung des Blutes. Zwar ist die Resorption des Zephirols durch die Schleimhaut nur gering, doch durch weitgehende Auflockerung des Muskelgewebes des graviden Uterus und die vermehrte Durchblutung kann nach Meinung des Verfassers die Resorption begünstigt, und der Tod durch die toxische Wirkung des Zephirols hervorgerufen werden.

Propoxyphenhydrochlorid (Darvon^{R}):

Propoxyphenhydrochlorid, das dem Morphin verwandt ist, führte zu einer akuten Intoxikation mit Lungenödem, Herzversagen, Exitus (BUHTZ 1969). Bei der chemischen Untersuchung fand man Magnesiumtrisilikat und Stärkekörner in den Resten der Injektionslösung, nachdem Talkkristalle in den Gefäßwänden der Lunge nachgewiesen worden waren. Als pathomorphologisches Substrat waren an zahlreichen Lungenarteriolen Granulome und angiomartige Wucherungen faßbar, die möglicherweise von früheren Injektionen her durch Fremdkörperreiz auf diese Konkremente hin entstanden waren und dort zu entzündlichen Reaktionen geführt haben können.

Trypaflavin:

Trypaflavin führte nach intravenöser Injektion innerhalb von 10 Tagen unter eklamptischen Anfällen mit Kiefersperre und Cyanose ad exitum (KARTAGENER 1932). Der auffallendste morphologische Befund bestand in einer schweren nekrotisierenden Nephrose und einer chronischen interstitiellen Nephritis. Die betroffenen Abschnitte wie Glomerula, Tubuli contorti und Henle'sche Schleifen zeigten degenerative Veränderungen der Kerne und des Protoplasmas, und an den Stellen stärkster Veränderungen fanden sich interstitielle entzündliche Infiltrate. Es besteht die Möglichkeit oder auch Wahrscheinlichkeit, daß durch eine chronische Nephritis eine größere Vorschädigung der Niere bereits bestanden hatte, so daß eine relativ ungiftige Substanz genügte, um eine nekrotisierende Nephrose hervorzurufen. Die Aussage gewinnt dadurch an Wahrscheinlichkeit, daß Nekroseherde sich spezifisch in Entzündungsnähe zeigten.

Wurmmittel: Filmaronöl

Filmaronöl wird heute aufgrund seiner Toxizität zu Bandwurmkuren nicht mehr verwendet. Als therapeutische Einzeldosen gelten noch 8,0 g mit unbedingter Anwendung eines Laxans 1 - 2 Stunden nach Einnahme des Wurmmittels. GREINER (1952) beschreibt einen Vergiftungsfall, bei dem

ein Mann unbekannten Alters mindestens 7 Bandwurmkuren innerhalb eines Jahres durchgeführt hatte, wobei die letzten beiden Behandlungen aus je 12,0 g Filmaronöl bestanden hatten. In den Obduktionsergebnissen zeigten sich zentrale Leberläppchennekrosen und eine hochgradige Verfettung des Leberparenchyms, im Sinne einer toxischen Schädigung, die durch Überdosierung entstanden sein könnte. Ebenfalls ein Hinweis auf eine Vergiftung mit dem Wurmfarn stellen nekrotische Ganglienzellen in der Hirnsubstanz dar. Der Entgiftungsmechanismus der Leber reichte offensichtlich bei dem chronischen Gebrauch dieses Wurmmittels nicht mehr aus, um die giftigen Bestandteile in genügender Weise abzubauen, so daß ein Teil unverändert von der Leber abgegeben und toxische Schäden im Bereich der Hirnsubstanz verursacht haben könnten.

Da vermutlich schon längere Zeit zuvor eine chronische Herzerkrankung mit Schwielenbildung bestanden hatte, war der Mann unter den Zeichen einer Herzinsuffizienz ad exitum gekommen.

Chenopodiumöl ist ein nicht ungefährliches Therapeutikum gegen Oxyuriasis. In der Literatur sind zahlreiche Vergiftungen beschrieben worden. Die anatomischen Befunde sind im allgemeinen uncharakteristisch und vielfältig in ihren Einzelheiten; starke Blutfüllung, Ödem,

und Schwellung des Gehirns und seiner Häute, interstitielles Emphysem, Blähung und Hyperämie der Lungen, akute Herzdilatation, hochgradige Blutfüllung der Milz, Verfettung und trübe Schwellung der Leberparenchymzellen, allgemeine Hyperämie, feintropfige Verfettung und trübe Schwellung der Nieren und Lipoidschwund der Nebennierenrinde mit starker Hyperämie des Markes.

Die zentralen Störungen und Mitbeteiligung des Gehirns, die ein charakteristisches Kriterium der Chenopodiumölvergiftung darstellen, äußern sich klinisch in Schwindel, Krämpfen, Hör- und Sehstörungen, Somnolenz und Koma. Doch ist unklar, ob Chenopodiumöl eine primäre Schädigung des ZNS hervorruft, oder den tödlichen Ausgang durch eine sekundäre Nierenschädigung unter dem Bild der Nephrose bedingt (BUHTZ 1933, ESSER 1933, EULNER 1953).

Allergische Reaktionen:

Häufig finden sich in der Literatur Fälle, die zunächst auf eine Intoxikation hinweisen, bei denen aber ein allergisches Geschehen nicht ausgeschlossen werden kann. Unter anderem sei der plötzliche Tod nach einer Celocurin-Injektion erwähnt, der weder auf eine Überdosierung noch auf ein Außerachtlassen der Sorgfalt zurückgeführt werden könnte (SCHÖNBERG 1955). Bei der Sektion fanden

sich Zeichen eines zentralen Todes: flüssiges Blut, Ödem der Hirnhäute, Lungenödem und passive Hyperämie der Lungen, Zyanose von Leber und Milz.

Es handelte sich um einen körperlich vorgeschädigten Mann, mit einer chronischen Nierenerkrankung, die wahrscheinlich durch jahrelangen Suchtmittelabusus verursacht sein könnte, ferner eine braune Atrophie des Myokards und der Leber und eine Hyperplasie des lymphatischen Apparates.

Da in diesem Fall keine Überdosierung vorgelegen hatte, und der Vorversuch ordnungsgemäß durchgeführt worden war, vermutet der Verfasser das Vorliegen einer Anaphylaxie, wobei eine verminderte Resistenz des körperlich bereits schwer vorgeschädigten Mannes eine Rolle gespielt haben dürfte.

Ebenfalls auf allergischen Reaktionen kann die Wirkung von Insektenstichen beruhen, die - wie pharmakologische und toxikologische Untersuchungen zeigten - durch Proteine in den Aculeaten-Giften mit Antigencharakter, durch Histamin, freie Aminosäuren, Phospholipase A und B, Hyaluronidase und Cholinesterase hervorgerufen werden. Die Todesursache wird im allgemeinen auf eine Hämolyse, eine Schädigung der Muskulatur und eine kapillar- und neurotoxische Wirkung zurückgeführt (JANSSEN

1966). Für das anaphylaktische Geschehen charakteristisch ist weiterhin der kurze klinische Verlauf mit Überlebenszeiten von 10 - 20 Minuten. Dabei verlaufen die allergischen Reaktionen unabhängig von der Lokalisation des Einstiches. Meist findet sich ein Glottisödem, welches für den letalen Ausgang jedoch nicht allein ausschlaggebend ist.

ALPHABETISCHES VERZEICHNIS DER BEHANDELTEN GIFTE

	Seite
Adrenalin	74
Anastil	69
Arecolin	198
Atophan	56
Bienenstich	236
Campher-Cardiazol	120
Cardiazol	115
Celocurin	112
Chelidonin	214
Chenopodiumöl	203
Chlorprothixen	105
Circutoxin	193
Cliradon	28
Cocain	32
Codein	20
Corbasil	77
Cytisin	179
Darvon	26
Dichlorphenoxyessigsäure	251
Dinitroorthokresol	262
Diphenhydramin	94
Ditonal	60

Seite

Ergotamin 183
Fluroxen 96
Grünblättriger Schwefelkopf 224
Heroin 17
Insulin 139
Kahler Krempling 219
Knollenblätterpilz 231
Lorchel 228
Lorfan 23
Metapyrilen 93
Mischpräparate 54
Mistol 171
Mitigal 144
Morphin 14
Natriumazid 268
Natriumchlorat 244
Neo-Antergan 80
Novocain 37
Östron 173
Oleander 177
Orphenadrin 103
Pantocain 42
Paraffinöl und Menthol 169
Pentachlorphenolnatrium 259
Percain 52

Seite

Plimasin 109

Podophyllin 211

Polychlorpinen 266

Primidon 98

Rizin 216

Rosimon-Neu 58

Sevin 264

Spartein 181

Taxin 187

Tetracyclin 167

Thuja 185

Tolbutamid 135

Trypaflavin 142

Vinkristin 196

Wurmfarn 201

Zephirol 147

LITERATURVERZEICHNIS

ABDÜLKADIR-LÜTFI:
"Tödliche Vergiftung durch Rizinussamen"
Arch. Toxikol. 6, A 505, 97 (1935)

ANDERS, H.E., STERN, G.:
zit. bei Willi H. (1943)

ARNOLD, W., KREFFT, S.:
"Untersuchungen zur Toxizität des Zephirols"
Z. Rechtsmed. 41, 292 (1952)

BÄUMLER, J., IM OBERSTEG, J.:
"Tödliche Vergiftungsfälle mit Psychopharmaka"
Beitr. Gerichtl.Med. XXIII, 44, (1965)

BAUMGARTNER,G., FRIEDEL, G.:
zit. bei Wagner H.-J. (1965)

BEANI, L., PEPEN, G., MANNAIONI, P.F.:
"Pilz-Vergiftungen durch Amanita phalloides"
Arch. Toxikol. 18, 307 (1959)

BÖHMER, K.:
"Fragliche Schierlings-Vergiftung"
Arch. Toxikol. 5, B 47, 39 (1934)

BÖSCHE, J., MALLACH, H.J.:
"Über anatomische und chemisch-toxikologische Befunde bei einer tödlichen Vergiftung durch Orphenadrin"
Arch. Toxikol. 25, 76 (1969)

BOGAN, J., RENTOUL, E., SMITH, H.:
"Fatal Poisoning by Primidone"
J. Forensic. Sci. Soc. 5, 97, (1965)

BOLDRINI, B.:
"Kokain-Vergiftung bei einem Kokainisten"
Arch. Toxikol. 3, A 255, 187 (1932)

BREINLICH, J.:
"Tödliche Vergiftung mit 4,6-Dinitroorthokresol"
Arch Toxikol. 16, 28 (1956)

BRÜNING, A.:
"Tödliche Kokainvergiftung"
Arch. Toxikol. 9, A 733, 65 (1938)

BRÜNING, H.:
"Tödliche Mistolvergiftung bei einem Säugling"
Arch. Toxikol. 2, A 136, 115 (1931)

BSCHOR, F., MALLACH, H.J.:
"Vergiftung durch den Kahlen Krempling"
Arch. Toxikol. 2o, 82 (1963)

BUHTZ, G.:
"Tödliche Chenopodium-Vergiftung eines 3 1/2 jährigen Kindes"
Arch. Toxikol. 4, A 340, 113 (1933)

BUNDESVERBAND der Pharmazeutischen Industrie e.V.:
"Rote Liste"
Editio Cantor, Aulendorf/Württ. 1971

BURGER, E.:
"Akute tödliche Vergiftung mit Pentachlornatrium"
Z. Rechtsmed. 58, 240 (1966)

BURGER, E.:
"Tödliche Vergiftung mit Natriumazid"
Z. Rechtsmed. 61, 33 (1967)

BUTZ, W.C.:
"Intravenöse Injektion von Propoxyphen-Hydrochlorid"
J. Forensic. Sci. Soc. 14, 317 (1969)

CAZZANIGA, A.:
"Pantocain-Vergiftung"
Arch. Toxikol. 6, A 522, 139 (1935)

CSIKY, P.:
"Tödliche Vergiftung mit Podophyllin"
Arch. Toxikol. 17, 151 (1958)

CZERWEK, H., FISCHER, W.:
"Tödlicher Vergiftungsfall mit Taxus baccata"
Arch. Toxikol. 18, 88 (1960)

CZURSIEDEL, H.:
"Eine Wasserschierlingsvergiftung"
Z. Rechtsmed. 28, 262 (1937)

DAUNDERER, M., JANZEN, W.:
"Rosimon-Neu - ein rezeptfreies Anagelticum in der jugendlichen Drogenszene"
Beitr. Gerichtl. Med. XXIX, 138 (1972)

DAVIS, J.S., KAUFMAN, R.H.:
"Tetracyclin"
Am. J. Obstet. Gynecol. 95, 523 (1966)

DIECKMANN:
zit. bei Willi H. (1943)

DOERR, W.:
"Ein Fall von tödlicher medizinaler Pantocain-Vergiftung durch Infiltrationsanästhesie"
Arch. Toxikol. 12, A 924, 125 (1941)

DWIGHT REED, Office of the Coroner:
"A fatal involving Heroin and Quinine"
Bull. Tiaft. 8, Nr. 4, 4 (1971)

ECKARDT, P.:
"Knollenblätterschwamm-Vergiftung und hepato-renales Syndrom"
Arch. Toxikol. 14, 139 (1952)

EHRHARDT, L.:
"Tödliche Natriumchloratvergiftung zweier Säuglinge"
Z. Rechtsmed. 41, 96 (1952)

ESKELUND, V.:
"Wasserschierlingsvergiftung"
Arch. Toxikol. 5, A 443, 135 (1934)

ESSER, A.:
"Chenopodiumöl-Vergiftungen"
Arch. Toxikol. 4, C 11, 9 (1933)

ESSER, A., KÜHN, A.:
"Tödliche Cardiazol-Vergiftung (Selbstmord)
Arch. Toxikol. 4, A 366, 193 (1933)

EULNER, H.-H.:
"Medizinale Vergiftung mit Oleum Chenopodii
kompliziert durch Chloralhydrat"
Arch. Toxikol. 15, 20 (1954)

FARAGÓ, A.:
"Sevinvergiftung"
Arch. Toxikol. 24, 309 (1969)

FARAGÓ, A., KOVÁCS, M.:
"Nachweis der intravenösen Injektion einer
östronhaltigen öligen Flüssigkeit"
Arch. Kriminol. 143, 26 (1969)

FAZEKAS, I. GY., RENGEI, B.:
"Tödliche Vergiftung mit Mysoline und Phenobarbiturat"
Arch. Toxikol. 18, 213 (1960)

FISCHER-WASELS, B.:
"Menthol-Paraffinöl verursacht tödliche
Lungenschrumpfung"
Arch. Toxikol. 5, A 396, 5 (1934)

FLURY, F.:
"Wespenstich-Vergiftung"
Arch. Toxikol. 3, B 30, 23 (1932)

FREUND, H.:
"Tödliche medizinale Percainvergiftung"
Arch. Toxikol. 3, A 206, 65 (1932)

FREUNDT, K.J., EBERHARDT, H., LIEBALDT, G.:
"Tödliche Vergiftung mit Chlorprothixen"
Z. Rechtsmed. 54, 297 (1963)

FREY, E.:
"Tödliche medizinale Cocainvergiftung"
Arch. Toxikol. 3, A 258, 193 (1932)

FROHNE, D., PRIBILLA, O.:
"Tödliche Vergiftung mit Taxus baccata"
Arch. Toxikol. 21, 150 (1965)

GASTMEIER, G., KLEIN, A., FALK, H.:
"Beitrag zur Invertseifen-Intoxikation"
Z. Rechtsmed. 65, 96 (1969)

GELDMACHER-v.MALLINCKRODT, M., LAUTENBACH, L.:
"Zwei tödliche Vergiftungen (Suicid) mit chlorierten Phenoxyessigsäuren (2,4-D und MCPA)
Arch. Toxikol. 21, 261 (1966)

GERCHOW, J., PRIBILLA, O.:
"Tödliche Codeinvergiftung bei einem zweijährigen Kind"
Arch. Toxikol. 15, 23 (1954)

GREINER, H.:
"WURMFARN-Vergiftung"
Arch. Toxikol. 14, 124 (1952)

GRONOVER, A.:
"Tödliche medizinale Cocain-Vergiftung"
Arch. Toxikol. 3, A 257, 191 (1932)

HALLERMANN, W., ILLCHMANN-CHRIST, A.:
"Die Pathologie der akuten tödlichen Ditonalvergiftung beim Kinde"
Z. Rechtsmed. 40, 511 (1951)

HANSEN, J.L.:
"Todesfall nach Novocain im Anschluß an eine Infiltration des Ganglion stellatum"
Arch. Toxikol. 12, A 914, 87 (1941)

HANSEN, K.:
"Medizinale Morphinvergiftung"
Arch. Toxikol. 2, A 163, 181 (1931)

HARDMEIER, E., SCHMIDLIN-MÉSZÁROS, J.:
"Tödliche Vergiftung eines Kleinkindes mit dem Antiallergicum Plimasin"
Arch. Toxikol. 21, 131 (1965)

HAUSCHILD, F.:
zit. bei WOLFF F. (1961)

HEINSEN, A.:
"Arecolin-Vergiftung (Selbstmord)"
Arch. Toxikol. 4, A 315, 45 (1933)

HERBICH, J., MACHATA, G.:
"Vergiftung mit 2,4-Dichlorphenoxyessigsäure"
Beitr. Gerichtl. Med. XXII, 133 (1962)

HERBICH, J., LOHWAY, K., ROTTER, R.:
"Tödliche Vergiftung mit dem grünblättrigen Schwefelkopf"
Arch. Toxikol. 21, 310 (1965)

HEUBNER, W.:
zit. bei Willi H. (1943)

HILDEBRANDT:
zit. bei Esser A. und Kühn A. (1933)

HINRICHS, A.:
"Lorchel-Vergiftung"
Arch. Toxikol. 3, A 180, 1 (1932)

HOLWEG, H.-J.:
"Lorfanbehandlung bei Atemlähmung eines
Neugeborenen nach Morphingabe an die Kreißende"
Arch. Toxikol. 19, 164 (1961)

HÓZLICKA-GAJDZIŃSKA, H., BRZYSKI, J.:
"A Case of Fatal Intoxication with Sodium Azide"
Arch. Toxikol. 22, 160 (1966)

HVAL, E., THOMASSEN, K.:
"Tödliche Adrenalinvergiftung"
Z. Rechtsmed. 33, 119 (1940)

ILLCHMANN-CHRIST, A.:
"Akute Kampher-Cardiazol-Vergiftung"
Arch. Toxikol. 14, 196 (1952)

JANSSEN, W.:
"Insektenstiche"
Z. Rechtsmed. 58, 1 (1966)

JOCHUM, K., PATSCHEIDER, H., SCHEIBL, F.:
"Tödliche Vergiftung mit Neo-Antergan
bei einem Kleinkind"
Arch. Toxikol. 16, 238 (1956)

JONAT, H.:
"Zur Frage der Intoxikation nach versehentlichem Trinken von Mitigal"
Arch. Toxikol. 14, 78 (1952)

JONES, E.M., WILLIAMS, B.:
"Two cases of Ergotamine Poisoning in Infants"
Br. Med. J. 1, 466 (1966)

JUNGMICHEL, G.:
"Tödliche Thuja-Vergiftung durch Anwendung der Zweige als Abortivum"
Arch. Toxikol. 3, A 213, 89 (1932)

KÄMPF, W.:
"Lorchel-Vergiftung"
Arch. Toxikol. 15, 17 (1954)

KÄRBER, G.:
"Lorchel-Vergiftung"
Arch. Toxikol. 3, C 7, 1 (1932)

KARTAGENER, M., RAMEL, F.:
"Tödliche medizinale Trypaflavin-Vergiftung"
Arch. Toxikol. 3, A 29o, 285 (1932)

KOENEN, O.:
"Fragliche tödliche Vergiftung mit Pantocain L bei der Lumbalanästhesie"
Arch. Toxikol. 9, A 753, 133 (1938)

KOHBERG, L., BECK, G.:
Tödliche Heroinvergiftung"
Arch. Toxikol. 6, A 560, 225 (1935)

KOOPMANN, Dr.Physikus:
"Tödliche Vergiftung durch Dinitroorthokresol"
Z. Rechtsmed. 28, 259 (1937)

KOOPMANN, H.:
"Tödliche Schöllkraut-Vergiftung"
Arch. Toxikol. 8, A 682, 93 (1937)

KREFFT, S.:
"Tödliche Vergiftung durch rectale C_4-Applikation"
Arch. Toxikol. 15, 391 (1954)

KUHN:
zit. bei ARNOLD, W. und KREFFT S. (1952)

KUSCHINSKY, G., LÜLLMANN, H.:
"Kurzes Lehrbuch der Pharmakologie"
5. Auflage
Georg Thieme, Stuttgart 1972

LEMBECK, F., LIPP, W., MARESCH, W.:
"Vergiftungen durch Neo-Antergan im Kleinkindesalter"
Arch. Toxikol. 18, 94 (1959)

LILJESTRAND, G.:
"Tödliche medizinale Novocain-Adrenalin-Vergiftung"
Arch. Toxikol. 11, A 889, 251 (1940)

MALORNY, G.:
"Percain-Todesfall durch Druckfehler einer
medizinischen Zeitschrift"
Arch. Toxikol. 14, 40 (1952)

MASING, E.:
"Tödliche Vergiftung bei Anästhesie der Harnröhre mit Pantocain"
Arch. Toxikol. 7, A 631, 165 (1936)

MASSHOFF:
zit. bei Ehrhardt L. (1952)

MAYER, R.M., BERG, R.:
"Tod nach Injektion von Adrenalin und einem Cocainersatzmittel.
Arch. Toxikol. 6, A 523, 141 (1935)

MEYLER, L.:
zit. bei WAGNER H.-J. (1965)

MOESCHLIN, S.:
"Klinik und Therapie der Vergiftungen"
5. Auflage
Georg Thieme, Stuttgart 1972

MORESS, G.R., D'AGOSTINO, A.N., JARCHO, L.W.:
"Neuropathy in lymphoblastic leukemia treated with Vincristine"
Arch. Neurol. 16, 377 (1967)

NEUMANN, W.:
"Über Pilzvergiftungen"
Arch. Toxikol. 12, C 62, 59 (1941)

PALMIERI, V.M.:
"Akute tödliche Vergiftung durch Askaridol"
Arch. Toxikol. 13, A 957, 125 (1943)

PETRI, E.:
"Handbuch der speziellen pathologischen Anatomie und Histologie der Vergiftungen"
Verlag Julius Springer, Berlin 1930

PÖLDINGER, W.:
"Kompendium der Psychopharmakotherapie"
Deutsche Hoffmann-La Roche AG., Grenzach/Baden 1967

PRIBILLA, O.:
"Über eine letale Vergiftung mit Tolbutamid (Rastinon^{R}) bei einer Nichtdiabetikerin"
Arch. Toxikol. 23, 153 (1967)

PROFILO, S.:
"Tödliche Oleander-Blätter-Vergiftung"
Arch. Toxikol. 5, A 422, 71 (1934)

REYNOLDS, E.S., BROWN, B.R., VANDAM, L.D.:
"Massive Hepatic Necrosis after Fluroxene Anesthesie - a case of Drug Interaction ?"
N. Engl. J. Med. 286, 530 (1972)

RICHARDS, H.G.H., STEPHENS, A.:
"A fatal case laburnum seed poisoning"
Med. Sci. Law 10, 260 (1970)

SCHLOSSMANN, H.:
"Tödliche medizinale Novocain- und Novocain-Percainvergiftung"
Arch. Toxikol. 2, A 166, 187 (1931)

SCHMIDLIN-MÉSZÁROS, J., HARTMANN, H.:
"Tödliche Cliradonvergiftung"
Arch. Toxikol. 18, 259 (1960)

SCHMIDT, G.:
"Zur Frage des Nachweises und der Ausscheidung von Spartein, tödliche Spartein-Vergiftung bei einem Kleinkind"
Arch. Toxikol. 19, 244 (1961)

SCHOEN, F.:
"Tödliche Pantocain-Vergiftung im Anschluß an Schleimhautanästhesie zwecks Vornahme einer Bronchographie"
Arch. Toxikol. 10, B 94, 9 (1939)

SCHÖNBERG, S.:
"Plötzlicher Tod nach Injektion von Celocurin"
Z. Rechtsmed. 43, 571 (1955)

SCHRADER, G.:
"Tödliche medizinale Chenopodiumöl-Vergiftung"
Arch. Toxikol. 3, A 210, 79 (1932)

SHABELUIK, D. YA., GRINTSHISHIN, S.A.:
"A polychlorpinen intoxication"
Sud. Med. Ekspert. 13, nr 1, 48 (1970)

SPANN, W.:
"Über die toxische Wirkung von Zephirol auf den menschlichen Organismus"
Arch. Toxikol. 15, 196 (1954)

STARKENSTEIN, E.:
"Angeblicher Morphin-Selbstmord"
Arch. Toxikol. 1, A 17, 36 (1930)

STELLER, J.:
"Corbasilüberdosierung"
Arch. Toxikol. 15, 150 (1954)

STOFER, A.R.:
"Suicid mit Insulin und Nachweis des Insulins an der Leiche"
Arch. Toxikol. 26, 1, (1970)

SZABÓ, J.:
"Tödliche Percainvergiftung"
Arch. Toxikol. 11, A 855, 119 (1940)

TAEGER, H.:
"Wasserschierling-Vergiftungen"
Arch. Toxikol. 5, C 20, 43 (1934)

TETREAULT, A.F., BECK, I.A.:
zit. bei Wagner H.-J. (1965)

TIESS, D., NAGEL, K.-H.:
"Beitrag zur Morphologie und Analytik der Invertseifenintoxikation"
Arch. Toxikol. 22, 333 (1967)

TIESS, D., RÖTZSCHER, K.:
"Zur Analytik der Benzalkoniumchloride an formaldehydhaltigen Gewebeeinlagen"
Arch. Toxikol. 25, 183 (1969)

TIMM, P.:
"Tödliche medizinale Percain-Vergiftung"
Arch. Toxikol. 3, A 265, 215 (1932)

TUCHEL, E.:
"Grundriß der Pharmakologie, Toxikologie und Arzneiverordnungslehre.
13. Auflage
Rudolph Müller und Steinicke, München 1947

VOSS:
zit. bei Esser, A. und Kühn A. (1933)

WAGNER, H.-J.:
" 3 Todesfälle durch Intoxikation (Invertseife) oder durch anaphylaktischen Schock (Roßkastanienextrakt)"
Arch. Toxikol. 21, 83 (1965)

WAGNER, K.:
"Tödliche medizinale Pantocainvergiftung"
Arch. Toxikol. 5, B 51, 65 (1934)

WEGELIN, C.:
"Tödliche Wespenstich-Vergiftung"
Arch. Toxikol. 5, A 399, 11 (1934)

WEIHE, F.:
zit. bei Willi H. (1943)

WEISS, C.R.:
"Atophanverbindungen verursachen toxische Lebercirrhose"
Arch. Toxikol. 4, A 346, 137 (1933)

WINCKEL:
zit. bei Willi, H. (1943)

WILLI, H.:
"Methämoglobinbildung und Innenkörperbildung durch Anastil"
Arch. Toxikol. 13, A 949, 81 (1943)

WÖLKART, N.:
"Über den Tod durch Antihistaminika"
Beitr. Gerichtl. Med. XX, 74 (1955)

WOLFF, F.:
"Tödliche Vergiftung durch Trinken des Desinfektionsmittels C_4"
Arch. Toxikol. 19, 8 (1961)

LEBENSLAUF

Ich, Elisabeth Daxelmüller, Tochter des Bahnarztes Dr. Leo Daxelmüller und seiner Ehefrau Kunigunde, geborene Schwend, wurde am 10.8.1950 in Bamberg als zweites von drei Kindern geboren.

Von September 1956 bis 1960 besuchte ich die Volksschule in Bamberg und daran anschließend das Neusprachliche Gymnasium des Institutes der Englischen Fräulein, Bamberg. Am 28. Juni 1969 legte ich die Reifeprüfung ab.

Im Sommersemester 1970 begann ich das Medizinstudium an der Universität Würzburg und setzte dieses nach bestandener naturwissenschaftlicher Vorprüfung im Sommersemester 1971 an der Universität Erlangen-Nürnberg fort.

Nach einer Gesamtstudienzeit von 11 Semestern schloß ich mein Studium mit der ärztlichen Prüfung im Februar 1976 ab.

Ich danke Herrn Prof. Dr. Dr. E. Weinig und Herrn Prof. Dr. H.-B. Wuermeling für die Überlassung des Themas, die Möglichkeit der Durchführung der Arbeit an ihrem Institut und für die Übernahme des Korreferates.

Besonders herzlich danke ich Frau Prof. Dr. Dr. M. Geldmacher-v.Mallinckrodt für ihre stete Hilfsbereitschaft und ihre wertvollen Ratschläge bei der Abfassung der Arbeit.

Auch Frau Bocklage möchte ich meinen Dank aussprechen für das mühevolle Schreiben des Manuskriptes.

Druck: Gräbner,86 Bamberg, Hornthalstr.5